T.C.
TRAKYA ÜNİVERSİTESİ
SAĞLIK BİLİMLERİ ENSTİTÜSÜ
MORFOLOJİ
(HİSTOLOJİ VE EMBRİYOLOJİ)
ANABİLİM DALI DOKTORA PROGRAMI

Tez Yöneticisi
Prof. Dr. Gülnur KIZILAY ÖZFİDAN

DENEYSEL DİYABET MODELİNDE SİTAGLİPTİN TEDAVİSİNİN TESTİS DOKUSUNA ETKİLERİNİN ARAŞTIRILMASI

(Doktora Tezi)

Onur ERSOY

EDİRNE 2022

T.C.
TRAKYA ÜNİVERSİTESİ
SAĞLIK BİLİMLERİ ENSTİTÜSÜ
MORFOLOJİ
(HİSTOLOJİ VE EMBRİYOLOJİ)
ANABİLİM DALI DOKTORA PROGRAMI

Tez Yöneticisi
Prof. Dr. Gülnur KIZILAY ÖZFİDAN

DENEYSEL DİYABET MODELİNDE SİTAGLİPTİN TEDAVİSİNİN TESTİS DOKUSUNA ETKİLERİNİN ARAŞTIRILMASI

(Doktora Tezi)

Onur ERSOY

Tez No:

EDİRNE 2022

T.C.
TRAKYA ÜNİVERSİTESİ
Sağlık Bilimleri Enstitü Müdürlüğü

O N A Y

Trakya Üniversitesi Sağlık Bilimleri Enstitüsü Morfoloji (Histoloji ve Embriyoloji) Anabilim Dalı doktora programı çerçevesinde ve Prof. Dr. Gülnur KIZILAY ÖZFİDAN'ın danışmanlığında, doktora öğrencisi Onur ERSOY tarafından tez başlığı "Deneysel Diyabet Modelinde Sitagliptin Tedavisinin Testis Dokusuna Etkilerinin Araştırılması" olarak teslim edilen bu tezin tez savunma sınavı **…./…./…...** tarihinde yapılarak aşağıdaki jüri üyeleri tarafından **"Doktora Tezi"** olarak kabul edilmiştir.

İmza
Ünvanı Adı Soyadı
JÜRİ BAŞKANI

İmza
Ünvanı Adı Soyadı

ÜYE

İmza
Ünvanı Adı Soyadı

ÜYE

İmza
Ünvanı Adı Soyadı

İmza
Ünvanı Adı Soyadı

Yukarıdaki imzaların adı geçen öğretim üyelerine ait olduğunu onaylarım.

Enstitü Müdürü

TEŞEKKÜR

Yetişmemde çok büyük emeği olan ve benden hiçbir fedakarlığı esirgemeyen değerli aileme ve eşime minnettarım. Doktora eğitimim süresince bilgi ve tecrübelerini benimle paylaşan başta danışmanım Sayın Prof. Dr. Gülnur KIZILAY ÖZFİDAN olmak üzere, değerli hocalarım Sayın Prof. Dr. Yeter TOPÇU TARLADAÇALIŞIR, Doç. Dr. Yeşim Hülya UZ, Doç. Dr. Melike SAPMAZ METİN, Dr. Öğretim Üyesi Özlem DELEN'e ve Trakya Üniversitesi Tıp Fakültesi Histoloji ve Embriyoloji Anabilim Dalı'nın tüm çalışanlarına katkılarından dolayı sonsuz teşekkürlerimi sunarım.

İÇİNDEKİLER

GİRİŞ VE AMAÇ 1
GENEL BİLGİLER 3
DİABETES MELLİTUS 3
DENEYSEL DİYABET MODELLERİ 6
İNSAN TESTİS DOKUSUNUN EMBRİYOLOJİK GELİŞİMİ, ANATOMİSİ ve HİSTOLOJİSİ 9
SPERMATOGENEZ 12
DİYABET VE ERKEK İNFERTİLİTESİ 13
İNKRETİN HORMONLAR 14
DİYABET VE SİTAGLİPTİN 15
DİYABET VE TESTOSTERON, FSH, LH İLİŞKİSİ 16
DİYABETİN MOLEKÜLER MEKANİZMALARI 17
FAS/FASL SİNYAL YOLAĞI 20
GEREÇ VE YÖNTEMLER 22
BULGULAR 29
TARTIŞMA 62
SONUÇLAR 70
ÖZET 72
SUMMARY 74
KAYNAKLAR 76
ŞEKİLLER LİSTESİ 88

ÖZGEÇMİŞ 93
EKLER

SİMGE VE KISALTMALAR

DM : Diabetes mellitus

DNA : Deoksiribonükleik Asit

DPP4 : Dipeptidil peptidaz 4

FSH : Folikül uyarıcı hormon

GIP : Glukoz bağımlı insülinotropik polipeptid

GLP-1 : Glukagon Benzeri Peptid-1

H-E : Hematoksilen-Eosin

LH : Luteinleştirici hormon

PAS-Hl : Periyodik Asit Shiff-Hemalen

ROS : Reaktif oksijen türleri

STZ : Streptozotosin

TUNEL : Terminal deoksinükleotidil transferaz dUTP nick end labeling

YYD : Yüksek yağlı diyet

GİRİŞ VE AMAÇ

Diabetes mellitus (DM, diyabet), son yirmi yılda artan insidans ve prevalans oranları sebebiyle, 21. yüzyılın en önemli halk sağlığı sorunlarından biri haline gelmiştir (1). Dünya çapında, 20-79 yaş aralığındaki diyabetli birey sayısının, 2045 yılında 783 milyona ulaşacağı tahmin edilmektedir (2).

Diyabetin; nöropati, nefropati, retinopati ve anjiyopati gibi çok ciddi komplikasyonlarının yanı sıra, son yıllarda erkek üreme sağlığı üzerine etkileri de sıklıkla öne çıkmaktadır. Yapılan araştırmalar doğrultusunda erkek infertilitesi, diyabetin komplikasyonları arasındaki yerini almış ve diyabetik erkek bireylerde hipotalamus-hipofiz-testis ekseninin olumsuz yönde etkilendiği, bunun sonucunda LH ve FSH hormonlarının salınımındaki kontrol mekanizmalarının bozulduğu bildirilmiştir. LH salınımında ortaya çıkan bu düşüşle birlikte, testosteron seviyelerinde de anlamlı azalmaların meydana geldiği ortaya konulmuştur. Aynı zamanda bu bireylerde; sperm sayı ve hareketliliğinde, seminal sıvı hacminde ve testis ağırlıklarında azalma, anormal spermatogenez, seminifer tübül bazal membranlarında kalınlaşmalar ve tübül çaplarında azalmalar ile germ hücre apoptozisindeki artışlar gibi histopatolojik değişiklikler çalışmalarda tespit edilmiştir (3-7).

Sitagliptin; özellikle Tip 2 diyabet tedavisinde 2006 yılından beri, FDA onayıyla kullanılan oral antidiyabetik bir ilaçtır. Oral yolla alınan bu ilaç, inkretin hormonları inaktive eden dipeptidil peptidaz 4 (DPP4) adlı enzimin aktivitesini yüksek oranda durdurarak, pankreastan insülin salgılanmasını dolaylı yoldan provoke eder. Sitagliptin tedavisi ile hastalarda, kan glukoz düzeylerinin kontrol altına alındığı, hem klinik hem de deneysel çalışmalar ile ortaya konulmuştur (8-10).

DPP4 inhibitörü olan sitagliptinin; kan glukoz homeostazına olan etkisini, besin alımını takiben gastrointestinal sistemdeki (GİS) özel hücrelerden salgılanan inkretin hormonların aktivitesini artırarak gösterdiği bilinmektedir. İnkretin etki, gıda alımı sonrası salgılanan toplam insülinin %50-60'ından sorumludur. Glukoz bağımlı insülinotropik peptid (GIP) ve glukagon benzeri peptid-1 (GLP-1), inkretin etkili iki hormondur. Ancak salgılanan bu inkretin hormonlar, DPP4 enziminin etkisiyle inaktif metabolitlere hızlı bir şekilde yıkılmaktadırlar. DPP4, fizyolojik şartlarda GIP ve GLP-1'i inaktive eden tek enzimdir (11, 12). Diyabetik bireylerde; DPP4 aktivitesinin arttığı ve dolayısıyla inkretin etkinin azalması sonucunda, kan glukoz seviyelerinin yüksek kaldığı bildirilmiştir. DDP4 enziminin inhibisyonuyla, GLP-1 ve GIP seviyeleri yükselerek, hastalarda HbA1c seviyeleri düşmektedir (8, 13).

Sitagliptinin, farklı doku ve organlarda, hücre ölümünü azalttığı ve koruyucu etki gösterdiği bildirilmesine rağmen (14, 15), Ayuob ve ark. (16) yapmış oldukları çalışmalarında, sitagliptinin testis dokusunda olumsuz etkiler ortaya çıkardığını bildirmişlerdir.

Oral anti-diyabetik bir ilaç olan sitagliptinin, kan glukoz düzeylerini kontrol altına alarak, diyabet sebebiyle testis dokusunda meydana gelen apoptozisi azaltabileceği ve dolayısıyla hormonal aktiviteyi de düzenleyerek, spermatogenezi olumlu yönde etkileyebileceği öngörüldüğünden bu çalışma planlanmıştır.

GENEL BİLGİLER

DİABETES MELLİTUS

Kronik hiperglisemi ile karakterize bir hastalık olan Diabetes mellitus (DM, diyabet), pankreasta yer alan beta (β) hücrelerinden salgılanan insülin hormonunun yetersizliğine bağlı olarak ya da var olan insülin hormonunun etkili bir şekilde kullanılamadığı durumlarda ortaya çıkmaktadır. Diyabetin bir sonucu olarak karbonhidrat, yağ ve protein metabolizmasındaki bozukluklar da hastalığın önemli parametreleri arasındadır (17).

Diabetes Mellitus Sınıflandırması

1979 yılında Diyabet Veri Grubu tarafından sınıflandırılan diyabet hastalığı, daha sonraki yıllarda biraz daha genişletilerek ve güncellenerek, Amerikan Diyabet Örgütü (ADA) ve Dünya Sağlık Örgütü (WHO) tarafından da kabul edilen halini almıştır (18, 19).

Dünya Sağlık Örgütü tarafından 1965 yılından beri, diyabetin nasıl sınıflandırılacağına dair kılavuzlar, periyodik olarak güncellenmiş ve yayınlanmıştır. Mevcut sınıflandırmaya göre, Tip 1 Diabetes mellitus (T1DM) ve Tip 2 Diabetes mellitus (T2DM) olarak iki ana grup altında toplanmış olmasına rağmen, 2019 yılında WHO tarafından yayınlanan güncel sınıflandırma Tablo 1'de özetlenmiştir (20).

Tablo 1. Dünya Sağlık Örgütünün 2019 yılı Diyabet Sınıflandırması (20)

Tip 1 Diabetes mellitus (T1DM)
Tip 2 Diabetes mellitus (T2DM)
Diyabetin Hibrit Formları -Yetişkinlerde yavaş gelişen bağışıklık aracılı diyabet -Ketozise eğilimli Tip 2 diyabet
Diğer Spesifik Tipler -Monogenik diyabet -Ekzokrin pankreas hastalıkları -Endokrin hastalıklar -İlaç ve kimyasallar tarafından indüklenen diyabet -İnfeksiyonlar -Bağışıklık aracılı diyabetin nadir görülen spesifik formları -Nadiren diyabetle ilişkilendirilen genetik sendromlar
Sınıflandırılmamış Diyabet (Geçici sınıflandırma kriteri)
İlk olarak hamilelik sırasında tespit edilen hiperglisemi -Gestasyonel diyabet

Tip 1 Diyabet (T1DM)

Kadınlar ve erkeklerin eşit derecede etkilendiği diyabetin bu tipi, sıklıkla çocuklukta ortaya çıkmasına rağmen, yetişkin bireylerde de meydana gelebilmektedir. İskoçya'da yaşayan T1DM'li hastalar için 2008-2010 yılına ait verilere dayalı olarak yapılan çalışmalarda, hastalık sebebiyle ortalama yaşam süresinin 11-13 yıl arasında azaldığı bildirilmiştir (21).

Klinik olarak T1DM'li hastalarda, az miktarlarda ya da hiç insülin sekresyonu bulunmamakla birlikte, bu hastaların kan ve idrar örneklerinde düşük ya da saptanamayan C-peptid seviyeleri tespit edilmiştir. Ayrıca, tirozin fosfataz bağlı adacık antijen 2 (IA-2 ve IA-2β), glutamik asit dekarboksilaz 65 (GAD65), çinko taşıyıcı 8 (ZnT8) otoantikorları, T1DM tanısında kullanılan önemli belirteçler arasında yer almaktadır (20, 22).

Bazı hastalar, özellikle çocuklar ve ergenlerde, hastalığın ilk bulgusu olarak ketoasidoz karşımıza çıkmaktadır (23).

Tip 2 Diyabet (T2DM)

T2DM, diyabet hastalarının %90-95'lik bir kısmını oluşturmaktadır. Hızlı kültürel, sosyal ve ekonomik değişimler, yaşlanan populasyon, obezite, azalmış fiziksel aktivite, yüksek oranda işlenmiş gıda ve şekerli içeceklerin tüketiminin artması gibi nedenlerden dolayı yetişkinlerde yaygın olarak görülmektedir. Yetişkinlerde görülmesinin yanı sıra, çocuk ve ergen bireylerde de görülme oranı gittikçe artmaktadır. T2DM'li çoğu birey için, insülin tedavisi kaçınılmaz bir durumdur. Kronik komplikasyonları önlemek amacıyla, kan şekerinin kontrol altına alınması gerekir. Bu hastalarda meydana gelen hiperglisemi, diyabet semptomlarını tetikleyecek kadar şiddetli olmadığından dolayı, yıllarca teşhis edilmeden

kalabilir. Ketoasidoz T2DM'de nadirdir, ancak görüldüğünde genellikle enfeksiyon gibi başka bir hastalığın stresi ile ilişkili olarak ortaya çıkar (20).

Tip 2 diabetes mellitus, genellikle orta yaşlı yetişkinlerde teşhis edilmesinin yanı sıra, yapılan araştırmalar neticesinde, artan obezite vakalarının T2DM başlangıç yaşını düşürdüğü ifade edilmiştir (24). İnsülin direnci ile alakalı olan T2DM'ta, pankreas β hücrelerinin bu durumu kompanse edememesi, nispi bir insülin eksikliğine de yol açmaktadır. T2DM'li hastalar, insülin direncinin üstesinden, kilo verme ve egzersiz gibi yaşam değişiklikleriyle gelebilirler. Fakat, bu yaşam tarzı değişikliklerinin etkili olmadığı durumlarda, T2DM'li hastalar için çeşitli ilaçlar ile tedavi imkanı bulunmaktadır. T2DM tedavisi için kullanılan bu ilaçlar 5 ayrı kategoriye ayrılmaktadır (25):

1- β hücrelerinden insülin üretimini stimüle edici ilaçlar (Ör: Sülfonilüreler)

2- Hepatik glukoz üretimini azaltan ilaçlar (Ör: Biguanidler)

3- Bağırsaklardan karbonhidrat alımını geciktirici ilaçlar (α-glukozidaz inhibitörleri)

4- İnsülin etkisini iyileştiren ilaçlar (Ör: Tiazolidindionlar)

5- GLP-1 (Glukagon benzeri peptid-1) eksenini hedefleyen ilaçlar (Ör: GLP-1 reseptör agonistleri veya DPP4 inhibitörleri)

Diyabetin Hibrit Formları

Yetişkinler arasında T1DM'yi, T2DM'den ayırma çalışmaları, yeni hastalık kategorileri ve isimlendirme önerileriyle sonuçlanmıştır. Yavaş gelişen bağışıklık aracılı diyabet ile ketozise eğilimli T2DM olarak, iki yeni sınıflandırma kullanıma sunulmuştur (20, 26).

Yavaş gelişen bağışıklık aracılı diyabet: Klinik olarak başlangıçta T2DM olduğu düşünülen bu hastalarda T1DM belirteçlerinden; GAD, IA-2 ve ZnT8 otoantikorlarının tespit edilmesinden dolayı 'yetişkinlerde gizli otoimmün diyabet' (LADA) olarak da adlandırılmaktadır. Bu hastaları, T1DM'li vakalardan ayırmak için 'gizli' ifadesi kullanılmaktadır (27).

Ketozise eğilimli T2DM: Geçtiğimiz 10-15 yıl içerisinde, başlangıçta genç Afrikalı-Amerikalılarda ortaya çıkan, ketozise eğilimli diyabet formu tanımlanmıştır. Bu alt tip, çeşitli şekillerde T1DM veya T2DM'nin bir varyantı olarak tanımlanmıştır (20).

Ketozise eğilimli T2DM ilk kez ABD'de, immün olmayan ve ketozise eğilimli alışılmadık bir diyabet formu olarak bildirilmiştir (28). Daha sonra benzer fenotipler, farklı popülasyonlarda da tanımlanmıştır (29). Hastalıktan etkilenenlerde, ketozis ve ciddi insülin eksikliği olmasına rağmen, daha sonra hastaların remisyon sürecine girmesiyle birlikte, insülin tedavisinin gerekliliği ortadan kalkmaktadır (20).

Diğer Spesifik Diyabet Tipleri: Genetik defektler, enfeksiyonlar, kimyasal ajanlara ve ilaçlara maruziyet durumunda ortaya çıkan diyabet tipleridir. Diabetes mellitus'lu bireylerin %1'lik bir kısmını oluşturur (30).

Gestasyonel Diyabet: Gebelik sırasında ilk kez ortaya çıkan ve glukoz intoleransına bağlı diyabet tipidir. Toplumlarda görülme oranı değişmekle birlikte, genel olarak insidansı % 1 ila 14 arasındadır (30).

DENEYSEL DİYABET MODELLERİ

Tarihsel olarak, hastalıkların patofizyolojisinin araştırılması ve karakterizasyonu, hedeflerin tanımlanması, yeni terapötik ajanların geliştirilmesi ve tedavide kullanımının değerlendirilebilmesi için hayvan modelleri kritik bir role sahip olmuştur (31). Benzer şekilde, diyabet patogenezinin anlaşılabilmesi için de hayvan modellerinin kullanımı son derece yaygındır.

Hayvanlarda T1DM, pankreas β hücrelerinin kimyasal ablasyonu ile insülin üretiminin azaltılması ya da yok edilmesi yoluyla veya kendiliğinden otoimmün diyabet geliştiren kemirgenlerin kullanılmasıyla modellenebilmektedir (31). Fakat özellikle, T1DM oluşturulan sınırlı sayıdaki model ve bu diyabet tipinin yüksek oranda doğuştan meydana gelmesi sebebiyle, modellemenin insanlara uyarlanabilmesi konusunda soru işaretleri içeren çalışmalar bulunmaktadır (32).

Tip 1 diabetes mellitus modellemelerinin aksine, T2DM patofizyolojisini ve komplikasyonlarını anlamak amacıyla, çok sayıda hayvan modeli geliştirilmiştir. Bunlar genellikle, insülin direnci modelleri ya da β hücre kaybı modelleri şeklinde uygulanmaktadır (25, 31, 33). Öte yandan T2DM gelişimi ile yakından ilişkili olan obez hayvan modellemelerinin, insanlarda ortaya çıkan patolojileri yansıtabileceği bildirilmiştir. Bu modellerin çoğunda, yüksek kan glukoz seviyelerine yol açan obezite, glukoz intoleransı ve insülin direncine neden olan tekli veya çoklu gen anormallikleri bulunmaktadır. Diyabetik komplikasyonların ortaya çıkması ve ilerlemesinin; obezite, insülin direnci, hiperglisemi ve hiperlipidemi gibi faktörlere de bağlı olduğu vurgulanmıştır (33).

Tip 1 Diabetes Mellitus Hayvan Modelleri

Tip 1 diyabetin ana karakteristiği, pankreas β hücrelerinin otoimmün yıkımıdır ve bu da insülin üretiminin eksikliğine yol açar. Hayvan modellerinde, insülin üretimindeki bu eksiklik, beta hücrelerinin kimyasal ablasyonundan, kendiliğinden otoimmün diyabet geliştiren kemirgenlere kadar çeşitli mekanizmalarla elde edilir. T1DM oluşturmak için yaygın olarak kullanılan hayvan modelleri ve kimyasal ajanlar Tablo 2'de özetlenmiştir (25).

Tablo 2. T1DM oluşturmada kullanılan hayvan modelleri ve ajanlar (25)

T1DM modeli	Kullanılan Ajanlar	Mekanizmanın özelliği
Kimyasal olarak indüklenmiş modeller	Yüksek Doz Streptozotocin Alloxan Çoklu Düşük Doz Streptozotocin	Basit hiperglisemi Basit hiperglisemi İndüklenmiş insülitis
Spontan otoimmün modeller	NOD fare BB sıçanlar LEW.1AR1/-iddm sıçanlar	Otoimmün süreçler ile β hücre yıkımı
Genetik olarak indüklenmiş modeller	AKITA fareler	ER stresi sebebiyle β hücre yıkımı, insülin bağımlı model
Viral kaynaklı modeller	Coxsackie B virüsü Ensefalomiyokarditis virüsü Kilham rat virusü	β hücrelerinin viral enfeksiyonlar sonucu yıkımı

Tip 2 Diabetes Mellitus Hayvan Modelleri

Dünya nüfusunun yaklaşık olarak %40'ı aşırı kilolu ya da obez kategorisindedir. Bu durum, T2DM gelişiminin patogenezinde rol alan insülin direncine zemin hazırlamaktadır (34). T2DM için kullanılan hayvan modelleri ve bunların avantaj/dezavantajları Tablo 3'te gösterilmiştir.

Tablo 3. T2DM kullanılan hayvan modelleri, avantaj ve dezavantajları (34)

	Avantaj	Dezavantaj
Memeli olmayan modeller	-Kısa yaşam döngüleri -Tüm genomlarının kolaylıkla manipüle edilebilmesi -Düşük maliyetli olmaları	-Fizyolojik olarak memeli modellerden farklı olmaları
İnsan olmayan primat modelleri	-Fizyolojik ve anatomik olarak insanlara benzerlikleri -Moleküler mekanizmaların benzerliği -Kan örnekleri, endoskopi ve organlara kolay erişim	-Uzun yaşam döngüsü -Maliyetli olması
Rodent modeller	-T2DM ve obezite için çok fazla sayıda model bulunması -Genetik manipülasyonların kolay yapılabilmesi	-Monogenik modellerin çoğunun, insan hastalıklarını taklit edememesi
Büyük hayvan modelleri (Domuz, köpek vb.)	-Gastrointestinal yapı ve fonksiyon bakımından insana benzerliği -İnsana benzer farmakokinetik özellikler	-Maliyetli olması -Özel olanak ihtiyacı -Uzun yaşam döngüsü

Memeli olmayan T2DM modelleri

Tip 2 diabetes mellitus çalışmaları için laboratuvarlarda sıklıkla kullanılan memeli olmayan hayvan modelleri: yuvarlak solucan (*C. elegans*), meyve sineği (*Drosophila melanogaster*) ve zebra balığı (*Danio rerio*)'dır.

İnsan olmayan primat modelleri

Primat modelleri, Tip 2 diyabet araştırmalarında, insan metabolizmasıyla benzerliği sebebiyle oldukça ideal modeller olarak tanımlanmışlardır. En yaygın kullanılan türler: Resus makakları (*Macaca mulatta*), Cynomolgus maymunları (*Macaca fascicularis*), Babunlar (*Papio species*), Yeşil Afrika maymunları (*Chlorocebus species*) ve Marmosetler (*Callithrix jacchus*)'dir (35). Diyabetik maymunlarda gözlemlenen; adacık amiloidozu, insülin direnci, β hücre yetmezliği gibi bulgular, insan ve maymunlarda adacık lezyonlarının benzer etiyolojilerine işaret eder.

İnsanlarla klinik denemeler yürütmenin önemli maliyeti göz önüne alındığında, insan olmayan primat modellerinde yapılan çalışmalar, T2DM stratejisini incelemek için daha uygun maliyetli bir yol sunar. Bununla birlikte, insan olmayan primat modellerinin kullanımı biyomedikal araştırmalar için oldukça masraflıdır ve az sayıda laboratuvar bu tür çalışmalara uyum sağlayacak donanıma sahiptir (34, 35).

Rodent modeller

Kemirgen modeller, T2DM için yeni tedavileri geliştirmek ve doğrulamak için çalışmalarda sıklıkla kullanılmaktadır. Memeli model olarak fare ve sıçanların fizyolojileri, memeli olmayan türlerle karşılaştırıldıklarında, insanınkine daha yakındır. Monogenik obezite modelleri arasında en yaygın olarak kullanılan türler: Leptin eksikliği bulunan $Lep^{ob/ob}$ fareler, leptin reseptör kusuru bulunan $Lepr^{db/db}$ fareler ve Zucker Diyabetik Yağlı (ZDF) sıçan modelleridir (34). Monogenik obezite modellerinin aksine poligenik modellerdeki obezite, çevresel manipülasyonlar ile tetiklendiğinden dolayı, insana uyarlanmasının daha uygun olabileceği görüşü bulunmaktadır. Farelerde, C57Bl6/J suşu, genellikle belirgin kilo artışının yanı sıra hiperinsülinemi ve bazen de hipergliseminin görülmesinden dolayı, obeziteye yatkın bir suş olarak kabul edilir. Bu tür aynı zamanda, diyete bağlı obezite modellemesi için kullanılan en yaygın fare türüdür (36).

Büyük hayvan modelleri

Köpekler ve domuzlar, obezite ve diyabet araştırmalarında translasyonel çalışmalar için kullanılan büyük hayvan modelleridir. Kullanılan köpek modelleri, karaciğerin glukozu alma miktarının ölçülebilmesi açısından avantaj sağlamaktadır. Araştırmacılar bu modelde, pankreatektomi ya da kimyasal olarak (STZ ya da alloksan) diyabeti kolay bir şekilde

indükleyebilir. Büyük hayvan modellerinde; β hücre defektleri, artan insülin direnci, toplam yağ doku kütlesi (iç organlar, deri altı vb.)'nde meydana gelen metabolik değişimler belirgin bir şekilde izlenebilmektedir. Ayrıca köpek modelleri, kemirgenler ve insanlarda uygulanamayan invazif ölçümler ve değerlendirmeler için olanak sağlar. Köpeklerin gastrointestinal sistem anatomisi ve fizyolojisi, insanlarla benzerlik gösterdiğinden, özellikle oral yoldan uygulanan ilaçlar için avantajlıdır.

Domuz, diyabet patogenezinin araştırılabilmesi için kullanılan bir başka büyük hayvan türüdür. Gastrointestinal sistemin yapı ve fonksiyonu, pankreasın gelişimi ve morfolojisi, genel metabolik olayların insana olan benzerliği sebebiyle, bu hayvanlar diyabet araştırmalarında kullanılmaktadır. Bu modelde STZ ve STZ kullanılmadan yüksek yağ ve kolestrol diyetleriyle T2DM oluşturulabilmektedir.

Kimyasal olarak indüklenmiş T2DM modelleri

Genetik yatkınlığı bulunan modellerin yanı sıra çalışmalarda kimyasal olarak indüklenmiş T2DM modelleri de bulunmaktadır. Bu model; hiperinsülinemi, insülin direnci ve/veya glukoz intoleransı geliştirmek için yüksek yağlı diyet (YYD) sonrası, düşük dozda (30-40 mg/kg, intraperitoneal) STZ enjeksiyonunu içerir. Bu iki stres etmeniyle birlikte, insan T2DM patolojisinin başarılı bir şekilde taklit edildiği düşünülmektedir (37). Bu genetik olmayan modelin en önemli avantajı, araştırmacıların çoğu insanda meydana gelen yavaş T2DM patogenezine benzeyecek şekilde özelleştirebilmeleridir.

İNSAN TESTİS DOKUSUNUN EMBRİYOLOJİK GELİŞİMİ, ANATOMİSİ VE HİSTOLOJİSİ

Gonad gelişimi, 5. haftayla birlikte, mezonefrozun medial kısmında kalınlaşan mezotel alanının meydana gelmesiyle başlar. Mezotelin altında uzanan mezenşim dokusu prolifere olarak, mezonefrozun medial kısmında 'gonadal kabartı' adı verilen bir çıkıntıyı oluşturur. Buradaki parmak benzeri gonadal kordonlar, hemen altında yer alan mezenşim içerisine doğru büyür. Bununla birlikte farklılaşmamış gonadda, korteks ve medulla meydana gelir. XX kromozomuna sahip embriyolarda, korteks overe farklanır, medulla geriler. XY kromozoma sahip embriyolarda ise medulla kısmı testise farklanır ve korteks geriler (38, 39).

Primordial germ hücreleri, epiblasttan köken alırlar ve primitif çizgi boyunca göç ederler. Embriyonal gelişimin üçüncü haftasında, vitellus kesesinin allantoise komşu duvarında yer alan endoderm hücreleri arasına yerleşirler. Dördüncü haftada, son bağırsak mezenterinin dorsali boyunca ilerleyerek, oluşmuş olan gonadal kabartılara göç ederler ve buradaki kordonlara katılırlar. Gelişimin 7. haftasında, XY kromozomu bulunan embriyonun primordial

germ hücreleri, testis belirleyici faktör (TDF) ve sex determining region Y (SRY) geni etkisiyle, testis kordonlarını oluşturmak üzere prolifere olmaya devam ederler (38, 39).

Testis kordonları, gonadın medullasına doğru dallanarak rete testisi meydana getirir. Tunica albuginea ile birlikte testis kordonları yüzey epitelinden ayrılır. Testis, dejenere olan mezonefrozdan ayrılır ve kendi mezenteriyle asılı kalır. Kordonlar seminifer tübüllere, tubuli rektiye ve rete testise dönüşür (39, 40).

Gelişimin 8. haftasında interstisyel hücreler olan Leydig hücreleri, mezonefrik kanallar ve dış genital organların erkek yönünde farklılaşmasını uyaran testosteron ve androstenedion salgılar. Testosteron üretimi, 8-12. haftalar arasındaki dönemde, human koryonik gonadotropin (hCG) tarafından stimüle edilir. Ayrıca erkek genital sistemin boşaltım kanallarını oluşturacak "Wolff kanalları"nın farklılaşması da testosteron hormonuyla sağlanır (39, 40).

Testisler, sperm üretimi ve bazı endokrin fonksiyonları yerine getirmek üzere özelleşmiş organlardır. *Funiculus spermaticus*'a bağlı olarak scrotum denilen kesenin içerisinde çift halde yer alırlar. *Septum scroti* ile scrotumun iç yüzü ikiye ayrılır ve testisler bu iki bölmede yer alırlar (41, 42).

Yetişkinlerde 10-14 gram ağırlığa, 4-5 cm uzunluğa ve 2,5 cm enine sahiptir. Eliptik bir yapıya sahip olup, oblik pozisyonda dururlar. Testislerde; *facies medialis* ve *facies lateralis* olarak iki yüz, margo anterior ve margo posterior olarak iki kenar, extremitas superior ve extremitas inferior olarak iki uç kısımları bulunur (41, 42).

Testisler fötal yaşamda karın boşluğu içerisinde, *fascia transversalis* ile periton arasında gelişir, fakat doğumdan önce inguinal kanaldan geçerek, scrotum içerisine iniş yapar. Karın boşluğundan scrotum içerisine geçiş yolu olan inguinal kanal, fötal dönemde testislerden scrotumun iç yüzüne kadar uzanan ve fibröz yapıdaki gubernaculum testis ile belirlenir. Gelişimin ileriki dönemlerinde, peritonun bir çıkıntısı olan *processus vaginalis*, gubernaculum testis vasıtasıyla karın ön duvarından scrotuma ulaşır. Processus vaginalis, bu geçiş sırasında karın ön duvarında yer alan tabakalarını da beraberinde sürükler. Testisler normal şartlarda, doğumdan hemen önce scrotuma iner. Processus vaginalis ise doğumdan sonra kısa bir süre içerisinde kapanır. Fakat testisin hemen etrafında, processus vaginalis kalıntısı olarak tunica vaginalis adı verilen tabaka kalır (41, 42).

Tunica vaginalis tabakasının iç tarafında, *tunica albuginea* ve *tunica vasculosa* olarak isimlendirilen iki tabaka daha bulunur. Tunica albuginea, kalın fibröz bir tabakadır. Bu tabaka, *margo posterior*'dan testis içerisine sokulur ve dikey bir bölme olan mediastinum testis oluşur. Mediastinum testis'ten çıkan uzantılar, testis parankimini geçerek albuginea tabakasının iç yüzeyine ulaşır ve dokuyu "lobuli testis" adı verilen lobuluslara böler. Lobuli testis kısmında,

“tubuli seminiferi recti” ve “tubuli seminiferi contorti” adı verilen tüp şeklindeki oluşumlar bulunmaktadır. Tubuli seminiferi contorti, Sertoli (sustentakuler) ve spermatogenik seri hücreleri ile döşelidir. Tubuli seminiferi recti, düzleşen tubuli seminiferi contorti’lerden meydana gelir (41, 42).

Testislerin kanlanması, Pars abdominalis aorta’dan uzanan sağ ve sol arteria testicularis ile sağlanır. Her bir testisin arka yüzünden çıkan venler birleşerek plexus pampiniformis olarak isimlendirilen venöz ağı oluştururlar. Plexus pampiniformis, funiculus spermaticus ve canalis inguinalis’ten ilerleyerek karın boşluğuna ulaşır (41, 42).

Testis dokusunu saran Tunica vajinalis, Tunica albuginea ve Tunica vaskülosa tabakaları arasında en kalın tabaka Tunica albuginea’dır. Fibroelastik bağ doku yapısında olup, testisin arka yüzünde kalınlaşır, mediastinum testisi oluşturur. Bu yapı içerisinde testise giren, çıkan kan ve lenf damarları ile spermlerin geçtiği kanallar bulunur. Kapsülün iç tabakasını oluşturan Tunica vaskülosa, kan damarlarının yoğun olarak bulunduğu gevşek bağ doku yapısındadır. Buradan testis içine uzanan bağ doku uzantıları testisi, sayıları 200-300 arasında değişen lobüllere böler. Lobüllerin her biri 1-4 adet oldukça kıvrımlı seminifer tübül ve onların etrafını döşeyen kan damarları, sinirler ve Leydig hücrelerinin bulunduğu gevşek bağ dokusundan oluşur. Seminifer tübülün düz bir şekilde seyrettiği bölgeye tubuli rekti adı verilir ve mediastinum testis içinde anastomozlaşan rete testis kanallarıyla devam eder (38, 43, 44).

Seminifer tübüllerin her biri, yaklaşık olarak 30-70 cm uzunluğunda olup, 150-250 µm çapındadır. Bazal membran üzerinde germinal epitel adı verilen çok katlı seminifer epitel bulunmaktadır. Tübülleri döşeyen seminifer epitel, Sertoli hücreleri ve spermatogenik seriye ait hücrelerden meydana gelmektedir. Gelişmekte olan sperm hücrelerinin korunması, beslenmesi ve desteklenmesi Sertoli hücreleri’nin kontrolü altındadır. Puberteden sonra bu hücrelerde proliferasyon görülmez. Belirgin bir nükleolus içeren ökromatik bir nükleusa sahiptirler. Sertoli hücresinin sitoplazması, bazal membrandan tübül lümenine kadar uzanır. Birbirine komşu iki Sertoli hücresi arasında, 50’den fazla zonula okludens tipi sıkı bağlantılar yer almaktadır. Karakteristik olarak, insanda tespit edilmiş sitoplazmik inklüzyon cisimcikleri (Charcot-Böttcer) bulunmaktadır. Aynı zamanda bu hücreler, spermiyogenezin son safhasında meydana gelen rezidüel cisimcikleri ve farklılaşmayı tamamlayamayan hücreleri de fagosite ederler. İçerdikleri özel bağlantı kompleksleri sayesinde, kan-testis bariyeri adı verilen yapıyı oluşturarak, kan yoluyla gelen zararlı etmenlere karşı germ hücrelerinin korunmasını sağlarlar. İyi gelişmiş granüllü ve granülsüz endoplazmik retikulum, bol miktarda mitokondri, gelişmiş Golgi kompleksi ve lipid damlacıkları bulundururlar (38, 43-45).

Sertoli hücreleri arasında yerleşik halde bulunan diğer bir hücre populasyonu ise spermatogenik seri hücreleridir. Bu hücreler, bazal membrandan itibaren lümene doğru ilerleyici bir gelişim gösterirler. Sırasıyla; bazal membran üzerinde spermatogonyumlar (sperm ana hücreleri), spermatosit I, spermatosit-II hücreleri ve spermatidler şeklinde düzenlenmiş olup, spermatozoonu oluşturmak üzere farklılaşırlar (43-45).

Seminifer tübüllerin arası gevşek bağ doku yapısındadır. İçerisinde kan ve lenf damarları, sinirler ile kan damarlarına komşu yuvarlak veya poligonal şekilli Leydig hücreleri bulunur. Erken fötal dönemde bu hücreler testosteron salgılayarak, sekonder seks karakterlerinin gelişiminine katkı sağlarlar. Tipik olarak lipid damlacıkları ve lipofuksin pigmenti içerirler. Aynı zamanda çubuk şekilli, sitoplazmik yapılar olan Reinke kristallerini bulundururlar (38, 43, 44).

SPERMATOGENEZ

Seminifer tübüller içerisinde, olgun sperm üretim süreci olarak tanımlanan "spermatogenez" üç aşamadan meydana gelmektedir. Bu fazlar; spermatogonyal faz, spermatosit fazı ve spermatid fazıdır. Spermatogonyal fazda; sperm ana hücreleri (spermatogonyum) mitoz bölünme gerçekleştirerek Tip A koyu ve Tip A açık spermatogonyumları meydana getirirler. Tip A koyu spermatogonyumlar, kök hücre olarak kalırlar. Tip A açık spermatogonyumlar ise mitoz bölünme geçirerek Tip B spermatogonyumları meydana getirirler. Tip B spermatogonyumların bölünmesiyle de spermatosit I (primer spermatosit)'ler meydana gelir. Spermatosit fazında spermatosit I'ler mayoz bölünmeye başlamadan önce DNA'larını replike ederler, '2n' kromozom ve '4d' DNA içerirler. Bu sebeple, spermatogenik serideki en büyük hücre grubunu oluştururlar. Mayoz I sürecinin başlamasıyla kromozom sayıları ve DNA miktarları yarıya iner. Bu bölünme sonunda 'n' kromozom ve '2d' DNA içeren spermatosit II hücreleri meydana gelir. Mayoz II fazında bu hücreler yeniden DNA sentezlemezler, bölünme sonucunda 'n' kromozomlu ve 'd' DNA miktarına sahip spermatidler oluşur. Spermatid fazı bu aşamadan sonra başlar. Bu fazda; haploid yapıdaki spermatidler, spermiyogenez adı verilen olgun sperm üretim sürecine girerler. Bu süreçte; akrozom oluşumu, nükleer yoğunlaşma ve kuyruk gelişimi gerçekleşir. Kalan süreçte Sertoli hücreleri artık sitoplazma parçalarını fagosite ederek, olgun spermin oluşmasını sağlarlar (38, 43, 44).

DİYABET VE ERKEK İNFERTİLİTESİ

Erkek infertilitesi, "bir erkeğin bir yıl süreyle, tutarlı ve korunmasız cinsel ilişkiye rağmen, doğurgan bir kadında döllenmeye neden olmadaki yetersizliği" olarak tanımlanmaktadır (46). Diyabetik bireylerde görülen; nöropati, nefropati, retinopati ve anjiyopati gibi çok önemli komplikasyonları anlamak ve tedavi etmek için yıllardır çeşitli araştırmalar sürdürülmektedir. Fakat son yıllarda, bu major komplikasyonlara ek olarak, diyabetli erkek bireylerde ortaya çıkan infertilite vakaları da araştırmalara konu olmuş ve erkek infertilitesi, diyabetin komplikasyonları arasındaki yerini almıştır (47).

Diyabetin potansiyel olarak; pretestiküler, testiküler ve posttestiküler mekanizmalarla, erkek infertilitesine neden olabileceği yapılan çalışmalarda bildirilmiştir (48). Pretestiküler düzeyde, DM'li hastalarda, merkezi (hiperleptinemi veya obez ya da aşırı kilolu hastalarda GnRH salınımındaki değişiklikler) ve periferik (Leydig hücre fonksiyonlarındaki değişiklikler) mekanizmalar yoluyla gerçekleşen hipogonadizm sonucunda, düşük gonadotropin ve testosteron seviyeleri mevcuttur (48). Testiküler düzeyde DM'nin neden olduğu değişiklikler; seminal sıvıda reaktif oksijen türlerinin artışı, sperm DNA fragmantasyonları, sperm mitokondrisindeki enerji değişiklikleri ve enzimatik glikasyon son ürünleridir (48, 49). DM kaynaklı olası posttestiküler mekanizmalar ise erkek aksesuar salgı bezlerinin enfeksiyonu/inflamasyonu nedeniyle seminal sıvı salınımındaki değişiklikler sonucu sperm hasarının meydana gelmesi ve erektil disfonksiyondur (48).

Diyabetik erkek bireylerde yapılan çalışmalarda, hipotalamus-hipofiz-testis ekseninin bozularak, LH ve FSH hormonlarının salınımında olumsuz etkilerinin meydana geldiği ve testosteron seviyelerinin de düştüğü bildirilmiştir (5, 50-52). Ayrıca, diyabetik erkeklerde; sperm sayı ve hareketliliğinde azalma, seminal sıvı hacminde ve testis ağırlıklarında azalma, anormal spermatogenez, seminifer tübül bazal membranlarında kalınlaşmalar ve tübül çaplarında azalmalar gibi histopatolojik değişiklikler ile germ hücre apoptozisindeki artış çalışmalarda ortaya konmuştur (6, 47, 49, 53-56).

Seminifer tübüller içerisinde kan akımındaki, glukoz seviyelerinde meydana gelen dalgalanmaların, spermatogenez sürekliliğini etkilediği ve tübül içi yüksek kan glukoz konsantrasyonlarının, spermatogenik süreçte önemli rolü bulunan Sertoli hücrelerinin fonksiyonlarını olumsuz etkilediği bildirilmiştir (57).

Diyabet hastalığının bir sonucu olarak meydana gelen hiperglisemi nedeniyle, organizmada üretilen reaktif oksijen türevleri (ROS), antioksidan savunma sistemini etkisiz bırakarak oksidatif stres durumuna yol açar. Oksidatif stres sonucu, testis dokusunda apoptozisin arttığı ve sperm kalite/fonksiyonlarının bozulduğu ifade edilmiştir (49, 58-60).

Sperm DNA onarımında yer alan gen ekspresyonlarının DM'den etkilendiği ve hastalık sonucunda meydana gelen, yüksek oranda nükleer DNA fragmantasyonları, mitokondriyal DNA delesyonları ve mitokondriyal solunum zincirindeki değişikliklerin, sperm motilitesinde azalmaya yol açtığı bildirilmiştir (61, 62). Ayrıca sperm plazma membranı ve akrozom yapısının, serum insülin seviyelerinden etkilendiği ve insülin eksikliği ya da direnci gibi durumlarda spermatogenezde değişiklikler izlendiği rapor edilmiştir (48, 63, 64).

İNKRETİN HORMONLAR

İnkretin etki; sağlıklı bireylerde oral yoldan glukoz alımı sonrası, yüksek oranda insülin salgılanması olarak tanımlanır. İntravenöz yolla alınan aynı miktarda glukoz, oral yoldan alınan kadar fazla insülin salgılanmasına yol açmaz. Bu etkiye, bağırsaklardan salgılanan ve "inkretin hormonlar" adı verilen glukoz bağımlı insülinotropik polipeptid (GIP) ve glukagon benzeri peptit-1 (GLP-1) aracılık eder. T2DM'li hastalarda, inkretin etki mekanizmasında bozulmalar olduğu ve bu sebeple "inkretin bazlı tedavi"lerin umut verici gelişmeler arasında yer aldığı çalışmalarda vurgulanmıştır (65, 66).

İnkretin etki, diyabetin çeşitli tiplerinde araştırılmıştır. Özellikle, T2DM ve hiperglisemili bireylerde bu etkinin azaldığı ya da hiç olmadığı ve bu bulgunun T2DM'li hastalarda evrensel olduğu bildirilmiştir (65, 67, 68).

Glukoz Bağımlı İnsülinotropik Polipeptid (GIP)

Glukoz bağımlı insülinotropik polipeptit (GIP); tüm ince bağırsak mukozasında bulunan, fakat duedonumda daha yüksek yoğunlukta olan enteroendokrin K hücreleri tarafından üretilen ve besin stimülasyonuna yanıt olarak dolaşıma salınan 42 amino asitlik bir hormondur. Emilebilir karbonhidratlar ve lipidler tarafından sekresyonu uyarılır, bu nedenle besin alımını takiben plazma konsantrasyonu 10-20 katına kadar yükselebilir. Hem GIP hem de GLP-1, glukoza bağımlı olarak, insülin sekresyonunu uyarır ve bu sebeple inkretinler olarak sınıflandırılırlar. GIP salgılanmasını takiben, endoproteaz olan dipeptidil peptidaz-4 (DPP4) tarafından metabolize edilir. İnsülinotropik aktivitesine ek olarak GIP, pankreatik β hücrelerinin büyümesini ve hayatta kalmasını destekler. Ayrıca antiapoptotik Bcl-2 ekspresyonunu artırır ve proapoptotik Bax ekspresyonunu azaltır, bu da β hücre ölümünün azalmasına neden olur. Yağ dokusunda ise lipoprotein lipaz aktivitesini ve lipogenezi artırmak için insülinle etkileşime girer (69, 70).

Glukagon Benzeri Peptit-1 (GLP-1)

Glukagon benzeri peptit 1 (GLP-1); bağırsak mukozasında bol miktarda bulunan enteroendokrin L hücrelerinden eksprese edilen, proglukagonun farklı şekilde işlenmesiyle üretilen 30 amino asitlik peptit bir hormondur. Burada birincil translasyon ürünü proglukagon, pankreatik adacıklarda olduğu gibi glukagon üretmek için işlem görmez. Proglukagon, COOH-terminal kısmından bölünerek GLP-1 ve GLP-2'yi meydana getirir. GLP-1 salgılanması, bağırsak lümeninde besinlerin varlığıyla uyarılır ve gün boyunca salgılanması, insülin salınımıyla yüksek oranda ilişkilidir. GLP-1, bilinen en güçlü insülin salgılatan maddelerden biridir ve etkisi GIP'inkinden fazladır (70, 71). GIP'te olduğu gibi DPP4 enzimiyle hızlı bir şekilde metabolize edilir (72).

DİYABET VE SİTAGLİPTİN

Sitagliptin; T2DM'li hastaların tedavisi için geliştirilen aktif, güçlü ve seçici bir dipeptidil peptidaz-4 (DPP4) inhibitörü olan, oral anti-diyabetik bir ilaçtır. Oral yolla alınan bu ilaç, inkretin hormonları inaktive eden DPP4 enzimin aktivitesini yüksek oranda durdurarak, pankreastan insülin salgılanmasını dolaylı yoldan provoke eder. Sitagliptin tedavisi ile hastalarda kan glukoz düzeylerinin kontrol altına alındığı, hem klinik hem de deneysel çalışmalar ile ortaya konulmuştur (8-10).

Diyabetik bireylerde; DPP4 aktivitesinin arttığı ve dolayısıyla inkretin etkinin azaldığı ve sonuç olarak, kan glukoz seviyelerinin yüksek kaldığı bildirilmiştir. DDP4 enziminin inhibisyonuyla, GLP-1 ve GIP seviyeleri yükselerek, hastalarda HbA1c seviyelerinin düştüğü tespit edilmiştir (8, 13).

Özellikle GLP-1 hormon tedavisi uygulanmış deneklerde; pankreas β hücrelerinde kitle ve fonksiyon artışı, insülin üretimi ve β hücrelerinin glukoza olan yanıtının arttığı, bunlara ek olarak β hücre rejenerasyonunu sağlayabildiği ve bu hücrelerde apoptozisi azalttığı bildirilmiştir (73, 74). Fakat direkt olarak GLP-1 analoglarının kullanılmasının aksine sitagliptin kullanılmasıyla, gastrointestinal yan etkilerinin daha az olduğu gösterilmiştir (11).

Sitagliptin etkisi ile GLP-1 seviyesindeki artışın, pankreastan insülin üretimini tetiklediği ve kan glukoz seviyelerinin normale dönmesiyle, GLP-1 seviyeleri de normalleşerek, hipoglisemi riski azalmaktadır. Sitagliptin bu etkisi ile diğer oral antidiyabetik ilaçlara göre avantaj kazanmaktadır (12). Sekiz ve 24 hafta sitagliptin tedavisi uygulanan diyabetik hastalarda; HbA1c, açlık ve tokluk kan glukoz düzeylerinin önemli ölçüde düştüğü rapor edilmiştir (75). Fakat yapılan çalışmalarda sitagliptinin, kan glukoz homeostazını

düzenlemesinin yanında, total antioksidan seviyelerinde bir azalmaya neden olduğu ve buna bağlı olarak, pankreas ve serumda, oksidatif stresi artırdığı bildirilmiştir (12).

Sitagliptin, besin alımını takiben DPP4'ü inhibe ederek, endojen inkretin hormonların seviyelerini artırmak suretiyle glisemik kontrolü iyileştirir. DPP4 inhibisyonu, aktif inkretin seviyelerini artırır ve etki süresini uzatır. Glukoza bağlı insülin salınımında artışlara ve glukagonda azalmalara yol açar. Sitagliptinin DPP4 için inhibitör gücü, DPP8 ve DPP9'un %50 inhibitör konsantrasyonundan 2600 kat daha fazladır. Tekli ya da çoklu dozlarda kullanılan sitagliptin; sağlıklı, T2DM ve T2DM olmayan hastalarda, DPP4'ün doza bağımlı inhibisyonuyla, GLP1 ve GIP seviyelerini yaklaşık olarak 2-3 kat artırmaktadır (76, 77). Yüzdört haftaya kadar süren, çok sayıda randomize kontrollü çalışmada, T2DM hastalarında sitagliptin monoterapisinin, β hücre fonksiyonu ölçümlerini iyileştirdiği gösterilmiştir fakat monoterapi ya da diğer anti-hiperglisemik ilaçlar ile kombine tedavilerde serum lipid parametreleri üzerine herhangi bir etkisi olmamıştır (76-78).

Sitagliptinin farmakokinetik profili, T2DM hastalarında, sağlıklı gönüllülerinkine benzer özelliklere sahiptir. Sağlıklı yetişkin gönüllülerde oral sitagliptin, 100 mg'lık tek bir dozdan sonra hızla emilmekte ve doruk plazma noktasına 1-4 saatte ulaşmaktadır (79). Plazma konsantrasyonu-zaman eğrisi altında sıfırdan sonsuza kadar olan alan, sağlıklı gönüllülerde tek doz sitagliptin 25-400 mg dozlar arasında doğru orantılı bir şekilde artmıştır. Sitagliptinin mutlak biyoyararlanımı %87'dir ve oral emilimi yiyeceklerden bağımsızdır, bu nedenle ilaç gıdadan bağımsız alınabilir (80).

DİYABET VE TESTOSTERON, FSH, LH İLİŞKİSİ

Diyabet hastalarında görülen cinsel işlev bozukluklarının nedenleri henüz net olarak aydınlatılamamıştır. Bununla birlikte, psikolojik rahatsızlıklar vb. gibi durumlar rapor edilmiştir. Endokrinolojik olarak cinsel işlev bozukluklarıyla alakalı diyabet vakalarında, serum testosteron, FSH ve LH düzeylerinin kontrol gruplarına göre düşük olduğu tespit edilmiştir (81). Diyabet ve testosteron ilişkisini araştıran bir çalışmada, 24 hipogonadal erkeğe testosteron replasman tedavisi uygulanmasının etkileri analiz edilmiştir. Bu çalışma sonucunda, testosteron replasman tedavisinin tip 2 diyabetli hipogonadal erkeklerde, insülin direncini azalttığı ve glisemik kontrolü iyileştirdiği bulunmuştur (82). Testosteron eksikliği olan bireylerde, insülin direncinin daha yüksek düzeyde olduğu ve bu durumun T2DM riskinin artmasına yol açtığı bildirilmiştir (83). Ayrıca testosteronun, miyosit ve adipositlerde glukoz taşıyıcı tip 4 (GLUT4) ekspresyonunu artırdığı bildirilmiş, testosteron eksikliğine bağlı olarak glukoz taşınması ve insülin yanıtı azalmasının, T2DM patogenezine neden olduğu bildirilmiştir (84). Testosteron

ve T2DM arasındaki ilişkinin araştırıldığı bir başka çalışmada, yaşlı (51.1 ± 13) hipogonadal erkeklere uygulanan testosteron tedavisinin; glukozillenmiş hemoglobin, total kolesterol ve trigliserid düzeylerini düşürerek, diyabet riskini azaltabileceği bildirilmiştir (85). Fakat, testosteron eksikliği ve T2DM arasındaki ilişkiye neden olan moleküler mekanizmalar henüz tam olarak aydınlatılamamıştır.

Testosteron, FSH ve LH; T2DM'li erkek hastalarda, hipogonadizm için bağımsız risk faktörleri olarak tanımlanmıştır. T2DM'li hastalarda düşük testosteron seviyelerinin yanı sıra, düşük LH ve FSH seviyeleri de tespit edilmiştir (86). Diyabet hastalarında insülin eksikliğine bağlı olarak, hem Leydig hücreleri hem de Sertoli hücreleri doğrudan etkilenmektedir. Testiküler fonksiyonların düzenlemesinden sorumlu olan hipofiz hormonlarından FSH spermatogenezi kontrol ederken, LH Leydig hücre fonksiyonlarını regüle etmektedir. STZ ile indüklenen diyabet modellerinde, Leydig hücre sayılarında saptanan azalmalara ek olarak GLUT3, insülin benzeri büyüme faktörü 1 (IGF-1) ve androjen reseptörlerinde de azalma tespit edilmiştir. Bu durum, diyabetik bireylerde serum LH seviyelerinin de düşmesine neden olmaktadır. Serum insülin eksikliğinden, spermatogenez de etkilenmektedir. Fakat bu etki, direkt olarak insülin eksikliğinden kaynaklanmamaktadır. Dolaylı olarak insülin eksikliğine ve hiperglisemiye bağlı olarak FSH seviyelerinin azalmasıyla birlikte, diyabetik bireylerde spermatogenez olumsuz etkilenmektedir. FSH seviyelerindeki düşüşe, FSH reseptörlerindeki azalma da eşlik etmektedir (3).

DİYABETİN MOLEKÜLER MEKANİZMALARI

Normal İnsülin Sinyalizasyonu

İnsülin reseptörü (IR), disülfit bağları ile birbirine bağlanan iki α alt birimi ve iki β alt biriminden oluşan bir heterodimerdir. İnsülin, insülin reseptörünün α alt birimine bağlanır ve β alt birimindeki tirozin kinazı aktive eder. İnsülinin metabolik ve anti-apoptotik etkilerinin çoğuna insülin reseptör substrat (IRS) proteinlerinin fosforilasyonu ve fosfotidilinositol 3-kinaz (PI3-kinaz), serin/threonin protein kinaz Akt (Protein kinaz B), rapamisin protein kompleksinin memeli hedefi (mTOR) ve p70 S6 kinaz sinyal yolu aracılık eder. İnsülin reseptörü tirozin kinaz, IRS proteinlerini fosforile eder ve IRS proteinleri üzerindeki fosfotirozin kalıntıları, PI3-kinazın p85 düzenleyici alt birimi için iyi bir hedeftir (87).

Protein kinaz B (PKB)

Fosfotidilinositol-3-kinaz/Akt hücre içi sinyal yolağında rol alan bir serin/treonin protein kinazdır. Özellikle hücrelerin büyümesi ve hayatta kalması için sinyal göndermede rol oynar. Serin/treonin kinaz Akt, Protein kinaz B (PKB) olarak da isimlendirilir. Glikojen sentezi

ve hepatik glukoz üretiminin baskılanması gibi karaciğer üzerindeki insülin etkilerini tetikler. Akt, insüline bağımlı GLUT4'ü insülin sinyal yolağına bağlayarak önemli bir rol oynar. Glukozu hücreye taşımak için hücre yüzeyine hareket eden GLUT4'ü aktive eder. PKB nakavt hayvan modellerinden elde edilen son veriler, glukoz homeostazında PKB'nin rolünü açıkça ortaya koymaktadır. Farelerde PKB/Akt1 izoformunun bozulması, metabolizmada önemli bir bozulmaya neden olmazken, PKB (Akt2) izoformu nakavt olan farelerde insülin direncinin geliştiği ve bu durumun insanlarda T2DM'a benzeyen bir fenotiple sonuçlandığı bildirilmiştir (87).

Fosfotidilinositol 3-kinaz (PI3 Kinaz)

Potansiyel olarak insülin direncine yol açabilecek moleküler bir mekanizma, PI3-kinaz alt birimlerinin miktarları arasındaki dengenin bozulmasıdır. PI3-kinaz ailesi, katalitik bir alt birim olan p110 ile sıkı bir şekilde bağlantılı olan p85'ten oluşan, sınıf 1a'nın heterodimer olarak bulunduğu 3 farklı sınıfa ayrılır. Serbest p85 monomeri ile p85-p110 heterodimeri arasında bir denge sözkonusudur ve bu denge PI3-kinaz aktivitesinden sorumludur. p85 monomeri ve p85-p110 heterodimeri, tirozin-fosforile IRS proteinleri ile aynı bağlanma bölgeleri için rekabet ettiğinden dolayı, oluşabilecek bir dengesizlik PI3-kinaz aktivitesinin azalması ya da artmasına neden olabilmektedir. İnsan plasental büyüme hormonu, özellikle p85α alt biriminin ekspresyonunu arttırması ve sonrasında insülinin de, p85-p110 heterodimerinin IRS-1 ile ilişkisini uyarma yeteneğini etkilenmesi sonucunda, PI3-kinaz sinyali azalarak, insülin direncinin meydana geldiği tespit edilmiştir (87).

İnsülin Reseptör Substrat (IRS) Proteinindeki Mutasyonlar

İnsanlarda IRS-1 proteininin nadir mutasyonlarının, insülin direnci ile ilişkili olduğu bildirilmiştir (88). Farelerde yapılan çalışmalarda, IRS-1 geninde meydana gelen bozuklukların temelde kas ve yağ dokularındaki insülin direnciyle sonuçlandığı tespit edilmiştir (89).

Forkhead Box Protein O1 (FoxO1)

Beta hücre büyümesini ve insülin salgılanmasını destekleyen GLP-1; kısmen siklik AMP ile siklik AMP yanıt elemanı bağlayıcı protein (CREB) fosforilasyonunu ve diğer sinyal kinazların aktivasyonunu artırarak etkisini göstermektedir. GLP-1 analoğu eksendin 4'ün; β hücreleri üzerindeki büyümeyi teşvik edici etkileri, IRS-2 ekspresyonunu gerektirmektedir. Bu sayede β hücre kitlesinde artış sağlanmaktadır. Yapısal olarak FoxO1'in nükleer ifadesi, eksendin-4'ün proliferatif ve anti-apaoptotik etkileri karşısında azaltıcı bir rol üstlenmektedir. Ayrıca IRS-2 nakavt farelerde, periferik insülin direnci ve β hücre yetmezliği sebebiyle, 10 haftalıkken diyabet geliştiği bildirilmiştir (90-92).

Diyabette Apoptotik Sinyal İletim Yolları

Tip 1 diyabette β hücre apoptozu

Tip 1 diyabet, otoimmün süreçler tarafından kontrol edilen β hücre yıkımının bir sonucu olarak ortaya çıkmaktadır. Pankreas β hücreleri, tip 1 diyabette otoimmün saldırının hedefidir ve adacıkların mononükleer hücreler tarafından istilası sonucunda "insulitis" olarak adlandırılan uzun süreli inflamatuvar reaksiyonlar sebebiyle, β hücrelerinde kayıp meydana gelmektedir. İnsülitis sırasında gerçekleşen β hücre apoptozu; aktive makrofajlar, T-hücreleriyle doğrudan temastan ve/veya bu hücreler tarafından salgılanan sitokinler, nitrik oksit (NO) ve serbest oksijen radikallerine maruz kalmaktan kaynaklanır (93).

Tip 2 diyabette β hücre apoptozu

Genellikle obeziteyle ilişkili insülin direnci ve insülin salgılanma kusurları, Tip 2 diyabet için başlıca risk faktörleridir. β hücre fonksiyonundaki azalma, glukoz intoleransına yol açar ve bunu zamanla şiddetlenen Tip 2 diyabet takip eder. Hastalığın kemirgen modellerinden, kültürlenmiş kemirgen ve insan adacık hücrelerinden elde edilen sonuçlara dayanarak, dislipidemi ve hipergliseminin insan tip 2 diyabetinde, β hücre apoptozunu artırarak β hücre kütlesini olumsuz etkilediği varsayılmaktadır. β hücre apoptozunu etkileyen sinyal yolakları Şekil 1'de belirtilmiştir (92).

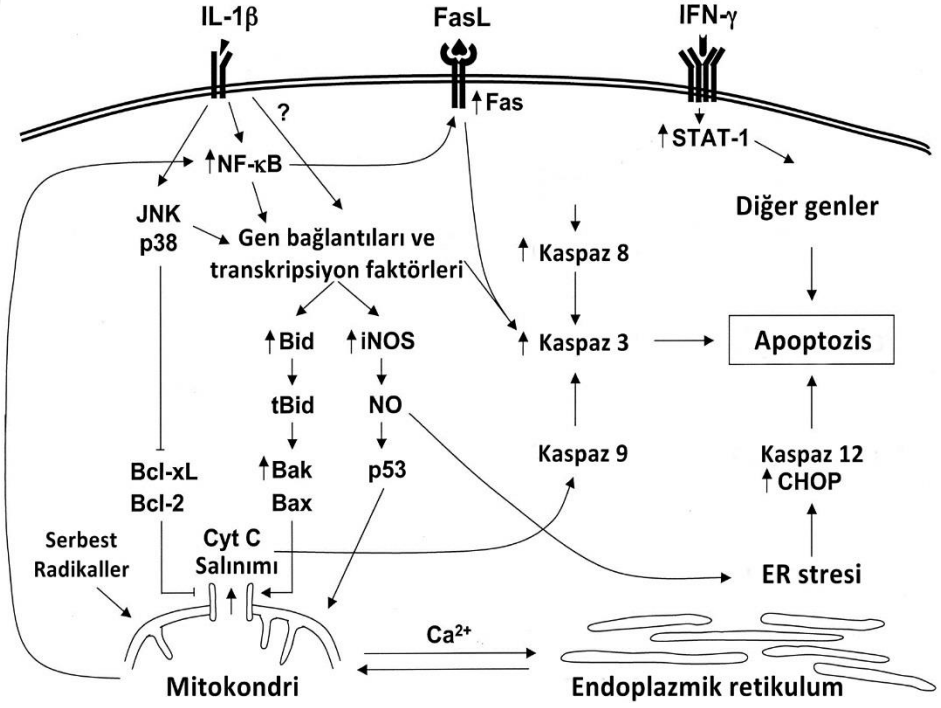

Şekil 1. β hücre apoptozisinde olası sinyal yolakları (93).

Fas/FasL SİNYAL YOLAĞI

Testiküler toksisitenin neden olduğu infertilite, yetersiz klinik bilgiler nedeniyle, tedavi açısından sorun teşkil etmektedir. Son yıllarda mitokondriyal ve endoplazmik retikulum stresi kaynaklı apoptozis mekanizmalarının aydınlatılmasıyla, bu yolda önemli ilerlemeler kaydedilmiştir (6, 47, 94).

Programlanmış hücre ölümü anlamına gelen apoptozis, hücre ölümü ve hücre hayatta kalımı arasındaki dengenin korunması açısından kritik bir rol üstlenmektedir. Apoptotik sinyal yolakları; mitokondriyal yolak, endoplazmik retikulum yolağı ve ölüm reseptör yolaklarını içermektedir (95). Tanımlanan ölüm reseptörlerinden bazıları şunlardır; tümör nekrozis faktör reseptörü 1 (TNF-R1), Fas, ölüm reseptör 3, 4 ve 5 (DR3, DR4 ve DR5). Ölüm reseptör yolakları, apoptotik ajanları teşvik eden çeşitli dış faktörleri ifade etmektedir. Fas/FasL ölüm reseptörü, sinyal yolağının temel unsurudur (95).

Apoptozun ana düzenleyici unsuru olan Fas ve FasL, proliferasyon ve apoptozis dengesi üzerinde önemli bir etkiye sahiptir. FasL, Fas'ın üçlü ölüm alanı (DD) olan trimer yapısının oluşumunu indükler. Bu Fas trimeri, sitoplazmik adaptör proteininin N-terminal ölüm efektör alanını (DED) yani Fas ile ilişkili ölüm alanını (FADD) alır ve ona bağlanır, apoptotik sinyali prokaspaz-8'e iletir. Hücre zarı üzerinde Fas-FasL-FADD-prokaspaz-8 tarafından oluşturulan, ölüme neden olan sinyal kompleksinin (DISC) oluşumu, kaspaz hidrolizine ve bir dizi enzime bağlı reaksiyona yol açar. Nihayetinde, DNA parçalayıcı enzim aktive olur, bu da DNA'nın parçalanmasıyla sonuçlanır ve hücre apoptozunu indükler (Şekil 2) (94, 95).

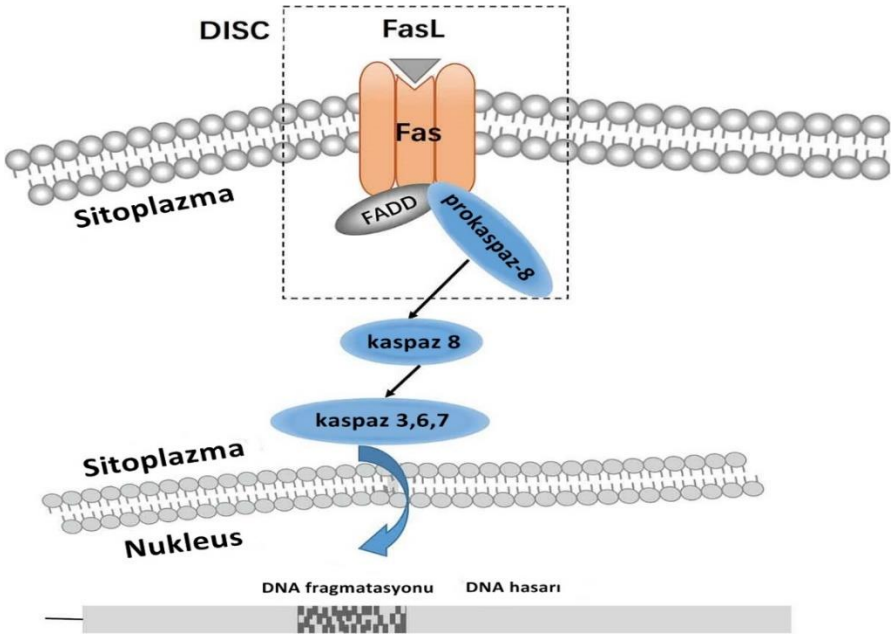

Şekil 2. Fas/FasL etkileşimi (94).

Fas transmembran reseptörü (CD95/APO-1), TNF reseptör süper ailesinin bir üyesidir. İnsan Fas geni, 10q23.31 kromozomunda bulunur ve 15 ekzondan oluşur. Fas proteininin, membran Fas (mFas) ve çözünür Fas (sFas) olmak üzere iki formu bulunmaktadır. mFas'ın ligandlara bağlanması hızlı apoptozisi indükler. sFas ise, FasL ile etkileşime girmez, mFas ile indüklenen apoptozis için inhibe edici bir rol oynar (94).

FasL (CD95L), TNF süper ailesinin transmembran ve proapoptotik bir üyesidir. İnsan FasL geni, 1q24.3 kromozomunda bulunur ve 4 ekzondan oluşur. FasL hücre dışı bölgesi, bir ligand dimer ve reseptör bağlanma bölgesi (TNF homoloji alanı, THD) içerirken; hücre içi bölgesi, özellikle T hücresi aktivasyonu sırasında bir T hücresi reseptörü yardımcı uyarıcı molekülü olarak, çoklu sinyal yolaklarında yer alır (94, 96).

Fas; çoklu organlarda, özellikle periferik T ve B lenfositlerde, doğal öldürücü hücrelerde (NK), mononükleer hücrelerde, fibroblastlarda, endotel hücrelerinde ve epitel hücrelerinde ifade edilir. Bununla birlikte, FasL ekspresyonu, aktive edilmiş T hücrelerinde, NK hücrelerinde, immün sistemin fagositik hücrelerinde ve Sertoli hücrelerinde sınırlıdır (97).

GEREÇ VE YÖNTEMLER

Çalışmamız Trakya Üniversitesi Hayvan Deneyleri Yerel Etik Kurulu'na sunuldu ve 2019.05.04 no'lu karar ile onay alındı (Ek 1).

Çalışmamızda, Trakya Üniversitesi Tıp Fakültesi Deney Hayvanları Birimi'nde üretilen ve standart laboratuvar koşullarında (22±1°C, 12 saat aydınlık/karanlık siklusunda) tutulan, aynı biyolojik ve fizyolojik özelliklere sahip, 2,5-3 aylık, *Sprague-Dawley* cinsi erkek sıçandan, ağırlık ortalamaları birbirine yakın olacak şekilde, üç grup oluşturuldu ve deney şeması Şekil 3'de verilmiştir.

Deneklerimizden;

1.grup: Kontrol grubu (C); bir kez sitrat tamponu (pH'sı 4,5 olan; 0,1M'lık) intraperitoneal (i.p.) uygulanan grup (n=10),

2.grup: Diyabet grubu (D); 2 hafta süresince yüksek yağlı diyet (YYD; %40 yağ, %38 karbonhidrat, %20 protein) uygulamasından sonra, tek doz 35 mg/kg streptozotosin'in (STZ, Sigma Aldrich, Taufkirchen, Almanya) sitrat tamponu içerisinde çözülerek i.p. uygulandığı ve 6 hafta sonra sakrifiye edilen grup (n=12),

3. grup: Diyabet + Sitagliptin grubu (DS); 2 hafta süresince YYD uygulamasından sonra, 35 mg/kg STZ'nin sitrat tamponu içerisinde çözülerek tek doz i.p. verildiği, 6 hafta süresince, her gün 10 mg/kg sitagliptin'in (EDQM, Strasbourg, Fransa) intragastrik (i.g.) uygulandığı grup (n=12) oluşturuldu.

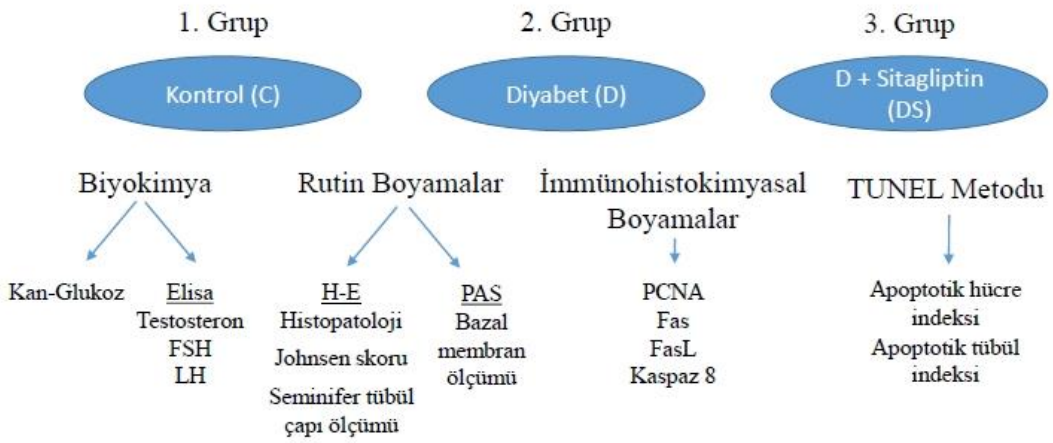

Şekil 3. Deney şeması

Diyabet oluşturmak için kullanılan STZ'nin iyi çözündüğü ve stabilitesini koruduğu bir solüsyon olan sitrat tamponu, steril enjeksiyonluk suyla hazırlandı ve pH'ı 4.5'e ayarlandı. STZ, sitrat tamponunda çözüldükten hemen sonra deneklere uygulandı.

Deneklerin vücut ağırlıkları, deneyin başlangıcından sonuna kadar her hafta ölçüldü. Kuyruk veninden alınan kan örneklerindeki, kan glukoz düzeylerine; deneyin başlangıcında, YYD uygulanmasından hemen sonra, STZ verilmesini takiben 48 saat sonra ve deney sonuna kadar her hafta glukometre (IME-DC, Hof, Almanya) ile bakıldı. STZ uygulandıktan sonra, kan glukoz değerleri 250 mg/dl'nin üzerinde olan denekler, "diyabetik" kabul edildi (98-100) ve deney grupları oluşturuldu.

Tüm deneklerin toplam 8 haftalık deney süresi sonunda, ketasol (Ricterpharma, Viyana, Avusturya) ve basilazin (Rompun, İstanbul, Türkiye) anestezisi altında, kardiyak ponksiyon yöntemiyle kan örnekleri alındı, sağ ve sol testis dokuları total olarak çıkarıldı, testis ağırlıkları belirlendikten sonra, tüm dokular ışık mikroskobik ve immünohistokimyasal çalışmalar için işlemlendirildi.

Biyokimyasal İncelemeler

Kardiyak ponksiyon ile alınan kan örneklerinden elde edilen süpernatantlarda; sıçan testosteron (EA0009Ge), FSH (EA0015Ra) ve LH (EA0013Ra) kitleri (Bioassay Technology Laboratory, Shanghai, Çin) kullanılarak, üretici firmanın önerileri doğrultusunda, hizmet alımı yapılarak enzim bağlantılı immünosorbant yöntemiyle (Elisa) testosteron, FSH ve LH düzeyleri ölçüldü.

IŞIK MİKROSKOBİK VE İMMÜNOHİSTOKİMYASAL İNCELEMELER

Diyabetik testis dokularındaki apoptozun değerlendirilebilmesi için Terminal deoxytransferase mediated bio-dUTP nick end labeling (TUNEL) ve hücre proliferasyonun değerlendirilebilmesi için ise Prolifere hücre nükleer antijeni (PCNA) kullanıldı. Ayrıca, ektrensek apoptotik yolağın değerlendirilebilmesi için Fas, FasL ve kaspaz 8 antikorları immünohistokimyasal olarak uygulandı.

Işık mikroskobik rutin boyamalar, TUNEL metodu, immünohistokimyasal teknikler ve incelemeler, Trakya Üniversitesi Tıp Fakültesi Histoloji ve Embriyoloji Anabilim Dalı Rutin Laboratuvarı'nda gerçekleştirildi. Bu incelemeler için; testis doku örnekleri, %10'luk nötral tamponlu formalin (Sigma Aldrich) ile fikse edildikten sonra, çeşme suyunda yıkanarak, dehidratasyon (yükselen alkol serileri; %70, 90, 96, 100, 100) işlemine geçildi. Dehidratasyon aşamasından sonra, saydamlaştırma basamağı için dokular, toluol (Merck Millipore, Darmstadt, Almanya) ile muamele edildi, önce erime sıcaklığı daha düşük olan yumuşak parafine (42-44 °C, Merck Millipore) ve sonrasında erime sıcaklığı 56-58 °C olan sert parafine (Merck Millipore) alınarak, parafin bloklar elde edildi. Dokulardan histolojik ve morfometrik analizler için mikrotom ile alınan 5 µm kalınlığındaki kesitlere, testisin histolojik yapı özelliklerini ortaya koyacak Hematoksilen- Eosin (H-E) ve Periyodik asit shiff- Hemalen (PAS- Hl) boyaları, apoptozisi belirlemek amacıyla TUNEL metodu, proliferasyon ve apoptotik yolağın belirlenmesi amacıyla immünohistokimya tekniği uygulandı.

Hematoksilen-Eosin Boyası

Beş µm kalınlığındaki kesitler, parafinin giderilmesi için 30 dk boyunca toluol ile muamele edildi. Parafinden uzaklaştırılan kesitler sırasıyla %100, %96, %90, %70'lik alkol serilerinden geçirilerek suya indirildi. Kesitler 10 dk. boyunca Mayer's hematoksilen (Merck Millipore) boyası ile muamele edildi. Daha sonra morartma işlemi için akan çeşme suyu altında 10 dakika bekletilen kesitlere, 1 dk. Süresince Eosin (Merck Millipore) boyası uygulandı. Dehidratasyon için sırasıyla yükselen derecelerdeki alkol serilerinden geçirildikten sonra, kesitler toluol ile muamele edildi, entellan (Merck Millipore) ile kapatılarak daimi preparat haline getirildi (47).

Periyodik Asit Shiff-Hemalen (PAS-Hl) Boyası

Uygun kalınlıkta alınan kesitler, H-E boyamasında olduğu gibi öncelikle suya indirildi. Daha sonra 5 dk. süresince %1'lik periyodik asit (Merck Millipore) solüsyonu içerisinde bekleyen kesitler, bu süre sonunda 30 dk. shiff solüsyonu ile muamele edildi. Shiff solüsyonun ardından, 3 kez 5'er dk. yıkama solüsyonlarından (10% $K_2S_2O_5$, 0.1 N HCl) geçirilen kesitlere,

nükleer boya olarak hemalen uygulandı. Daha sonra, yükselen alkol serileri ve toluolden geçirilerek, entellan ile kapatıldılar (7).

Johnsen Skorlaması

Johnsen skorlaması; testis doku örnekleri için 1970 yılından beri kullanılan ve günümüzde de geçerliliğini koruyan bir yöntemdir. Bu yöntem spermatogenezi kategorize etmek için kullanılmaktadır (101).

Bu çalışmada Johnsen skorlaması; her bir deneğe ait H-E boyaması uygulanan preparatlarda, 10 farklı sahada, rastgele seçilmiş 10 farklı seminifer tübülde gerçekleştirilmiştir (101, 102). Değerlendirme kriterleri Tablo 4'de belirtilmiştir.

Bu inceleme için; Olympus BX51 marka mikroskobun, X200'lük büyütmesi kullanıldı.

Tablo 4. Johnsen Skorlaması (101)

Skor 1	Seminifer tübüllerde hücre yok.
Skor 2	Spermatogenik hücreler yok, yalnızca Sertoli hücreleri var.
Skor 3	Sadece spermatogonyumlar var.
Skor 4	Spermatid yok, sadece birkaç tane spermatosit var
Skor 5	Spermatid yok; ancak spermatositler var.
Skor 6	Sperm yok, az spermatid mevcut.
Skor 7	Bol spermatid mevcut; ancak sperm yok.
Skor 8	Germinal epitel çok sıralı; ancak lümende 10'dan az sayıda sperm var.
Skor 9	Germinal epitelde çok sıralı; ancak düzgün olmayan görünüm mevcut, lümende obliterasyona yol açan hücre dökülmesi var.
Skor 10	Çok sıralı, bol spermatozoa ve santralde açık lümen içeren tübüller var.

TUNEL Prosedürü

Apoptozisin belirlenmesi amacı ile TUNEL tekniğinden yararlanıldı. Bu amaçla 5 µm kalınlığında alınan kesitler, bir gece 37 °C'lik etüvde bekletildi ve ardından oda ısısında 5 dk soğumaya bırakıldı. Deparafinizasyon işlemi için toluolden ve dehidratasyon işlemi için alkol serilerinden geçirilen kesitler, daha sonra fosfat tampon solüsyonu (PBS; pH: 7.4, İnvitrogen,

Kaliforniya, ABD) ile yıkandı. Proteinlerin sindirilmesi için, 15 dk oda ısısında proteinaz K solüsyonu (Merck Millipore) ile muamele edilen kesitler, distile sudan geçirildi. Bundan sonraki aşamalar üretici firmanın önerileri doğrultusunda, ApopTaq Plus Peroksidaz In Situ Apoptosis Detection Kit (Chemicon SA. Merck Millipore) kullanılarak gerçekleştirildi. Endojen peroksidazın bloke edilmesi için kesitler 5 dk, %3'lük H_2O_2'e alındı. Daha sonra kesitler dengeleme tamponu ile oda ısısında 30 dk bekletildi ve ardından terminal deoksinükleotidil transferaz (Tdt) enzim solüsyonu ile 37 °C'de inkübe edildiler. 10 dk durdurma/yıkama tamponu uygulandıktan sonra, oda ısısında 30 dk anti-digoxigenin peroksidaz ile muamele edilen kesitler, 3,3'-diaminobenzidine (DAB) ile kromojenize edildi. Hematoksilen zıt boyaması yapılan kesitler, alkol ve toluol serilerinden geçirilerek kapatıldı.

İmmünohistokimya Prosedürü

Tüm gruplara ait testis doku örneklerinde; prolifere hücre nükleer antijeni (PCNA), Fas, FasL ve kaspaz 8 ekspresyonları immünohistokimyasal olarak değerlendirildi.

Beş μm kalınlığında kesitler 56 ºC'de bir gece bekletildi, deparafinizasyon işleminden sonra, azalan alkol serilerinden geçirilerek dehidrate edildi. Antijen geri kazanımı için sitrat tamponunda (10 mM; pH 6.0) kaynatılıp, fosfat tamponu (PBS) ile yıkamanın ardından, endojen peroksidaz aktivitesini inhibe etmek için kesitler %3 H_2O_2 (methanol ile hazırlanmış) içerisinde 15 dakika bekletildi. Spesifik olmayan bağlanmaları engellemek amacıyla, sekonder antikorun üretildiği türe uygun bloklama solüsyonunda (İnvitrogen) 10 dk. inkübe edildi. Daha sonra antikor dilüe etme solüsyonuyla (İnvitrogen) hazırlanan primer antikorlar aşağıda belirtilen dilüsyon oranlarında hazırlanarak kesitlere uygulandı.

1- Tavşan monoklonal PCNA antikoru (1/10.000 dilüsyon; Cell Signaling Technology, Massachusetts, ABD)

2- Tavşan poliklonal Fas antikoru (1/200 dilüsyon; Novus Biologicals, Littleton, CO, ABD)

3- Tavşan poliklonal Fas Ligand antikoru (1/100 dilüsyon; Abcam, Cambridge, UK)

4- Tavşan poliklonal Kaspaz 8 antikoru (1/500, Novus Biologicals)

Tüm antikorlar oda ısısında 1 saat boyunca kesitlere uygulandı. Negatif kontrol kesitleri, primer antikor yerine yalnızca antikor dilüe etme solüsyonu ile muamele edildi. Primer antikorun üretildiği türe karşı olan biyotinlenmiş sekonder antikorda (İnvitrogen) 10 dk. oda ısısında tutuldu ve son olarak HRP-streptavidin (İnvitrogen) ile 10 dk muamele edildi. 3,3-diaminobenzidine (DAB; İnvitrogen) ile kromojenize edilen kesitler, hematoksilenle zıt boyama yapılarak, alkol ve toluolden geçirilip, entellanla kapatıldılar.

HÜCRE SAYIMI, BAZAL MEMBRAN KALINLIKLARI VE İSTATİSTİKSEL ANALİZLER

Tüm grupların H-E, PAS-Hl, TUNEL, PCNA, Fas, FasL ve kaspaz 8 uygulanan preparatları, Olympus BX-51 mikroskobunda incelenerek, farklı büyütmelerde fotoğrafları çekildi.

Hazırladığımız H-E boyası uygulanan preparatların kullanımıyla, tüm deneklerin testis doku örneklerinde seminifer tübül çaplarının ölçümü; X200'lik büyütmede, oküler mikrometre kullanılarak, yuvarlak veya yuvarlağa yakın rastgele seçilen seminifer tübüllerde, her preparatta 10 tübülün enine kesiti alınarak gerçekleştirildi (103).

Periyodik asit shiff-hemalen boyası uygulanan testis kesitleri kullanılarak bazal membran kalınlıkları bilgisayar programı kullanılarak ölçüldü (Carl Zeiss, Argenit Kameram 2.11.5.1). Her gruptan 6 farklı preparat ve her preparattan 5 farklı alanda yapılan ölçümlerin ortalamaları alınarak hesaplandı (7).

Tüm immünreaktivite ve TUNEL değerlendirmeleri, kesitlerin hangi grup deneğe ait olduğunu bilen ve bilmeyen birer araştırıcı tarafından, X200 ve X400 objektif kullanılarak yapıldı.

TUNEL tekniği uygulanan her bir testis kesitinde yer alan, ortalama 100 seminifer tübülde en az 3 ve daha fazla apoptotik hücre bulunduran seminifer tübüller sayılarak "apoptotik tübül indeksi" ve seminifer tübüllerde yer alan ortalama 1000 hücredeki apoptotik hücreler sayılarak da "apoptotik hücre indeksi" hesaplandı (104).

PCNA immünreaktivitesinin değerlendirilmesi için; her gruba ait deneklerin kesitlerinde 5 farklı sahada yer alan seminifer tübüllerde, ortalama 1000 hücredeki PCNA (+) hücreler sayılarak "proliferasyon indeksi" hesaplandı.

Fas, FasL ve kaspaz 8 immünreaktiviteleri ise X200 büyütme kullanılarak, her preparattaki 1000 hücre içinde bulunan immünpozitif hücre sayılarına göre skorlama yapıldı (105).

İstatistiksel analizler için; Trakya Üniversitesi Tıp Fakültesi Biyoistatistik ve Tıbbi Bilişim Anabilim Dalı'nda SPSS 20.0 programı (Lisans no: 10240642) kullanıldı, değerler ortalama ± standart sapma (SD) olarak alındı. $P<0.05$ değeri anlamlı kabul edildi. Student t testi deneklerin kan-glukoz düzeylerinde, farklılık olup olmadığı araştırıldı. Diğer verilerin dağılım özellikleri dikkate alınarak "Tek yönlü varyans analizi"yle değerlendirme yapıldı ve gruplar arasında anlamlı fark bulunduğunda; bu farkın hangi gruplardan kaynaklandığını bulmak için

homojen olan varyanslar için Tukey testi, homojen olmayan varyanslar için Tamhane çoklu karşılaştırma testleri kullanıldı.

BULGULAR

VÜCUT, TESTİS AĞIRLIKLARI VE KAN GLUKOZ DÜZEYİ BULGULARI

Deneklerin vücut ağırlıkları; deney başlangıcında, 2 haftalık YYD uygulamasından sonra ve deney sonunda ölçülmüştür. Testis ağırlıklarının değişimi ise testis ağırlık/vücut ağırlıklarının birbirine oranı (TAİ= TA/VAx100) formülüyle hesaplanmıştır.

Tüm gruplar arasında, başlangıç vücut ve YYD sonrası ağırlıklar açısından istatistiksel olarak anlamlı bir fark tespit edilmemiştir (sırasıyla; P=0.491, P=0.213). Deney sonu vücut ağırlıkları; C grubuna göre D ve DS gruplarında anlamlı olarak düşük (her iki grup için, P<0.001), sitagliptin uygulanan DS grubunda ise D grubuna göre anlamlı olarak yüksek bulunmuştur (P=0.015). Testis ağırlık ortalamaları D ve DS gruplarında, C grubuyla kıyaslandığında anlamlı olarak azalmıştır (sırasıyla; P<0.001, P=0.006). D ve DS grupları kendi arasında karşılaştırıldığında istatistiksel olarak bir fark bulunmamıştır (P=0.476). TAİ değerlerinde; D ve DS gruplarında, C grubuna göre istatistiksel olarak anlamlı bir artış tespit edilirken (sırasıyla; P<0.001, P=0.007), kendi aralarında anlamlı bir fark bulunmamıştır (P=0.093) (Tablo 5).

Tablo 5. Vücut ve testis ağırlıkları ve TAİ (testis ağırlığı/vücut ağırlığı*100)

	C grubu (n=7)	D grubu (n=7)	DS grubu (n=7)
Başlangıç Vücut ağırlık (gr)	295 ± 16,51	299,28 ± 11,88	303,14 ± 7,55
	P=0.491		
2 hafta Yüksek Yağlı Diyet Sonrası Vücut ağırlık (gr)	323,85 ± 12,29	328,71 ± 13,11	336 ± 11,93
	P=0.213		
Deney sonu Vücut ağırlık (gr)	362,57 ± 13,85	233,28 ± 24,66*	278,71 ± 37,52*,†
		P<0.001*	**P<0.001*** **P=0.015†**
Testis ağırlık ortalamaları (gr)	1,38 ± 0,09	1,20 ± 0,03*	1,24 ± 0,07*
		P<0.001*	**P=0.006*** P=0.476†
TAİ	0,38 ± 0,03	0,51 ± 0,052*	0,46 ± 0,04*
		P<0.001*	**P=0.007*** P=0.093†

***: C grubu ile karşılaştırıldığında, †: D grubu ile karşılaştırıldığında, P<0.05 anlamlı kabul edilmiş ve koyu olarak belirtilmiştir.**

Kan glukoz düzeyleri; deney başlangıcında, STZ enjeksiyonundan 48 saat sonra ve deney sonunda ölçülmüştür. Deney başlangıcında ölçülen kan glukoz düzeylerinde, deney grupları arasında istatistiksel olarak anlamlı bir fark tespit edilmemiştir (P=0.482). STZ enjeksiyonu yapılan D ve DS gruplarının kan glukoz düzeyleri, C grubuna göre anlamlı olarak yüksek bulunmuştur (her iki grup için, P<0.001). Sitagliptin tedavisi uygulanmadan önce, D ve DS grupları arasında kan glukoz düzeyleri açısından herhangi bir farka rastlanmamıştır (P=0.643). Deney sonunda sitagliptin tedavisi uygulanan DS grubu kan glukoz düzeylerinin, D grubuna göre anlamlı olarak düştüğü tespit edilmiştir (P=0.005) (Tablo 6).

Tablo 6. Kan glukoz düzeyleri

	C grubu (n=7)	D grubu (n=7)	DS grubu (n=7)
Başlangıç Kan Glukoz Düzeyi (mg/dl)	102,71 ± 5,08	99,71 ± 5,64	101,85 ± 7,15
	P=0.482		
STZ sonrası Kan Glukoz Düzeyi (mg/dl)	102,00 ± 4,24	378,71 ± 79,57*	338,57 ± 52,68*
		P<0.001*	**P<0.001*** P=0.643†
Deney sonu Kan Glukoz Düzeyi (mg/dl)	104,85 ± 8,11	554,85 ± 45,64*	461,00 ± 40,90*,†
		P<0.001*	**P<0.001*** **P=0.005†**

***: C grubu ile karşılaştırıldığında, †: D grubu ile karşılaştırıldığında, P<0.05 anlamlı kabul edilmiş ve koyu olarak belirtilmiştir.**

BİYOKİMYASAL BULGULAR

Sakrifikasyon sırasında kardiyak ponksiyon ile alınan kan örneklerinden elde edilen serumlarda, Elisa yöntemiyle testosteron, FSH ve LH düzeyleri ölçülmüştür. Testosteron değerlerinin D ve DS grubunda, C grubuna göre anlamlı olarak düştüğü tespit edilirken (sırasıyla; P=0.007, P=0.020), D ve DS gruplarında istatistiksel olarak anlamlı bir farka rastlanmamıştır (P=0.867) (Tablo 7).

FSH düzeyleri; D ve DS gruplarında, C grubuna kıyasla azalmasına karşın (sırasıyla; P=0.017, P=0.015); sitagliptin uygulanan DS grubunda, D grubuna göre anlamlı bir fark bulunmamıştır (P=0.997; Tablo 7).

Deneklerin LH düzeyleri, FSH düzeylerinde olduğu gibi her iki deney grubunda da, C grubuna göre azalmış olmasına rağmen (sırasıyla; P<0.001, P=0.012), bu iki grup arasında herhangi bir fark tespit edilmemiştir (P=0.189; Tablo 7).

Tablo 7. Serum testosteron, FSH ve LH düzeyleri

	C grubu (n=7)	D grubu (n=7)	DS grubu (n=7)
Testosteron (ng/ml)	8,74 ± 1,26	6,64 ± 0,91*	6,94 ± 1,16*
		P=0.007*	**P=0.020*** P=0.867†
FSH (mIU/ml)	9,39 ± 0,88	6,70 ± 1,69*	6,64 ± 2,08*
		P=0.017*	**P=0.015*** P=0.997†
LH (mIU/ml)	25,86 ± 1,87	20,29 ± 1,80*	22,29 ± 2,40*
		P<0.001*	**P=0.012*** P=0.189†

***: C grubu ile karşılaştırıldığında, †: D grubu ile karşılaştırıldığında, P<0.05 anlamlı kabul edilmiş ve koyu olarak belirtilmiştir.**

MORFOMETRİK BULGULAR

Hematoksilen-Eosin boyası uygulanan preparatların kullanımıyla, tüm grupların testis doku kesitlerinde, X200'lük büyütmede seminifer tübül çap ölçümleri, oküler mikrometre kullanılarak gerçekleştirilmiştir. Rastgele seçilen yuvarlak ve/veya yuvarlağa yakın 10 seminifer tübülün enine kesitleri, tüm preparatlarda değerlendirilmiştir.

Seminifer tübül çapları (MSTD); C grubuna kıyasla, D ve DS gruplarında diyabetin etkisine bağlı olarak istatistiksel olarak düşük bulunmuştur (her iki grup için, P<0.001). D ve DS grupları kendi arasında karşılaştırıldığında anlamlı bir fark tespit edilmemiştir (P=0.810; Tablo 8).

Periyodik asit shiff-Hemalen boyası uygulanan preparatlarda, bazal membran kalınlık ölçümleri, X400'lük büyütme kullanılarak gerçekleştirilmiştir. Bazal membran kalınlık değerleri, her gruptan 6 farklı preparat ve her preparatta 5 farklı alanda yapılan ölçümlerin ortalamaları alınarak hesaplanmıştır. Bazal membran kalınlık değerlerinde; D ve DS gruplarında, C grubuna göre anlamlı bir artış tespit edilirken (her iki grup için, P<0.001), bu iki grup arasında anlamlı bir fark bulunmamıştır (P=0.064; Tablo 8).

Johnsen skorlaması; her bir deneğe ait H-E boyaması uygulanan preparatlarda, 10 farklı sahada, rastgele seçilmiş 10 farklı seminifer tübülde, X200'lük büyütme kullanılarak gerçekleştirilmiştir. Diyabet uygulanan D ve DS gruplarının Johnsen skoru değerleri, C grubuna kıyasla istatistiksel olarak düşük bulunmuştur (her iki grup için, P<0.001). Sitagliptin uygulanan DS grubu, D grubu ile kıyaslandığında ise anlamlı bir farka rastlanmamıştır (P=0.747; Tablo 8).

Tablo 8. Seminifer tübül çapı, bazal membran kalınlıkları ve Johnsen skoru

	C grubu (n=7)	D grubu (n=7)	DS grubu (n=7)
Seminifer tübül çapı (MSTD, µm)	374,14 ± 14,51	318,42 ± 11,45*	313,28 ± 19,41*
		P<0.001*	**P<0.001*** P=0.810†
Bazal membran kalınlıkları (µm)	0,91 ± 0,14	1,47 ± 0,14*	1,30 ± 0,07*
		P<0.001*	**P<0.001*** P=0.064†
Johnsen skoru	9,34 ± 0,22	7,54 ± 0,29*	7,65 ± 0,34*
		P<0.001*	**P<0.001*** P=0.747†

***: C grubu ile karşılaştırıldığında, †: D grubu ile karşılaştırıldığında, P<0.05 anlamlı kabul edilmiş ve koyu olarak belirtilmiştir.**

MORFOLOJİK BULGULAR

Kontrol Grubuna (C) Ait Işık Mikroskobik Bulgular

Kontrol grubuna ait H-E ile boyanmış preparatlar incelendiğinde; testisin dış yüzeyindeki bağ doku tabakası Tunica albuginea (Şekil 4) ve tübül duvarını döşeyen spermatogenik seri hücrelerde, organizasyon bütünlüğü izlenmiştir (Şekil 4-7).

Seminifer tübülü döşeyen germinal epitelde, bazal membrandan itibaren tübül lümenine doğru sırasıyla; spermatogonyumlar, primer ve sekonder spermatositler, erken ve geç spermatidler ile spermlerin, Sertoli hücre sitoplazması içerisinde yer aldığı gözlemlenmiştir (Şekil 4-7). Bazal membran üzerinde spermatogonyumlar ve Sertoli hücrelerinin yer aldığı, geniş sitoplazmalarıyla rahatça diğer hücrelerden ayrılan primer spermatositlerin net bir şekilde izlendiği, spermatidlerin ise tübül lümenine yakın konumlarıyla görüldüğü ve seminifer tübül epitelinin organizasyon bütünlüğünü koruduğu tespit edilmiştir (Şekil 4-7).

Kontrol grubuna ait PAS-Hl ile boyanmış preparatlarda; germinal seriye ait hücreler, PAS (+) reaksiyon veren bazal membran ve PAS (+) akrozom yapılarıyla gözlemlenen, küçük koyu nükleusları bulunan geç spermatidler izlenmektedir (Şekil 8).

Seminifer tübüller arasında interstisyel sahada bulunan Leydig hücreleri, H-E ve PAS-Hl boyanmış kesitlerde, kan damarları etraflarındaki yerleşimleri poligonal şekilli ve eosinofilik sitoplazmaları ile ayırt edilebilmektedir (Şekil 6-8).

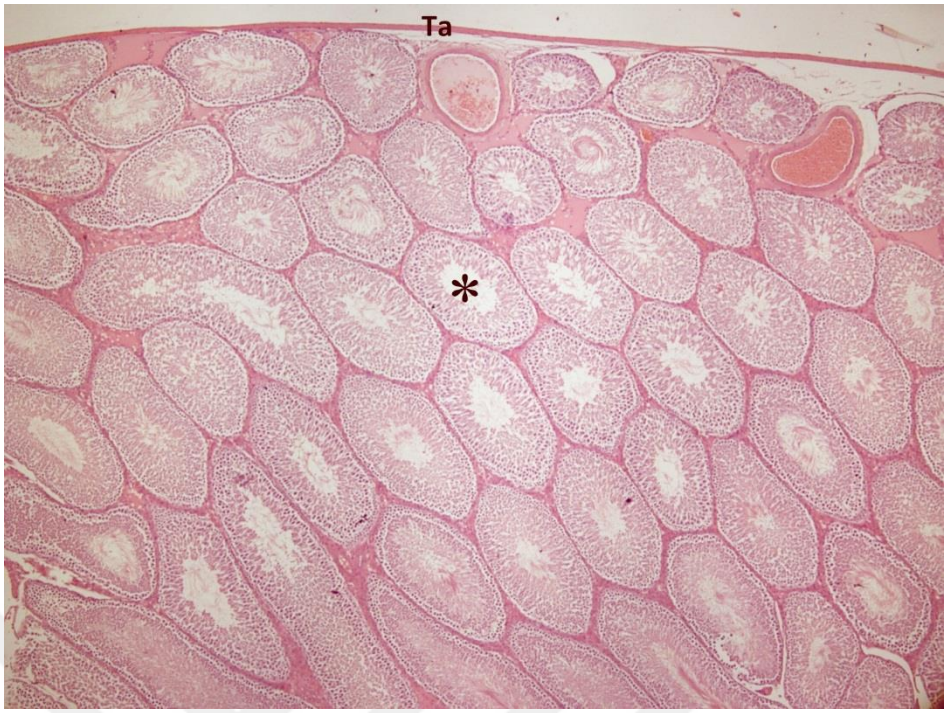

Şekil 4. Kontrol grubu testis kesitinde; normal yapıda seminifer tübüller (*) ve Tunica albuginea (Ta) izlenmektedir. H-E, X40.

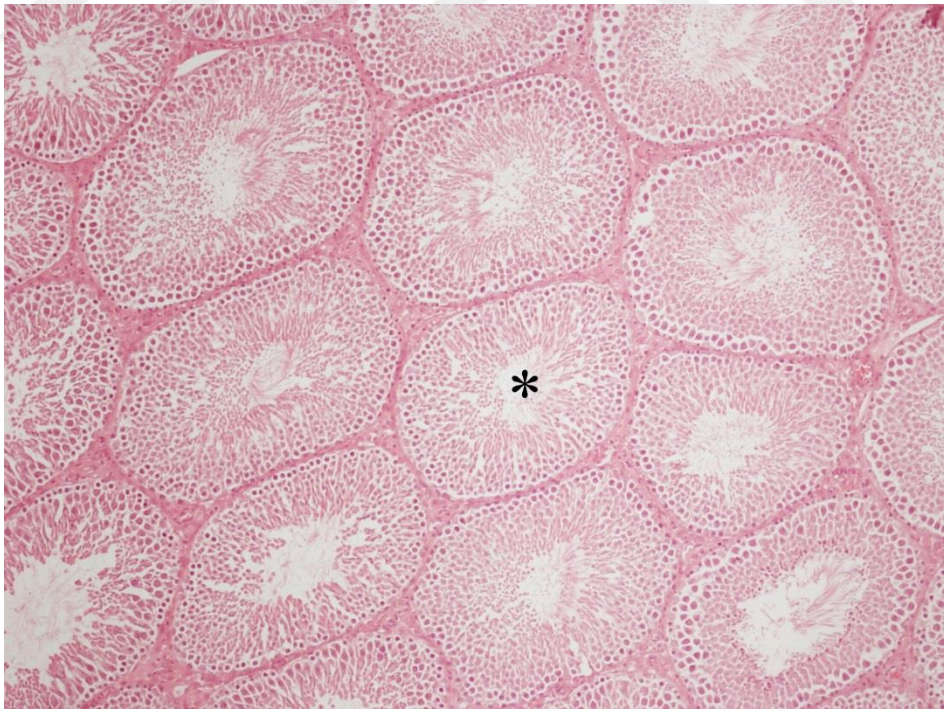

Şekil 5. Kontrol grubu testis kesitinde; histolojik olarak normal yapıdaki seminifer tübüller (*) ve interstisyel bağ doku izlenmektedir. H-E, X100.

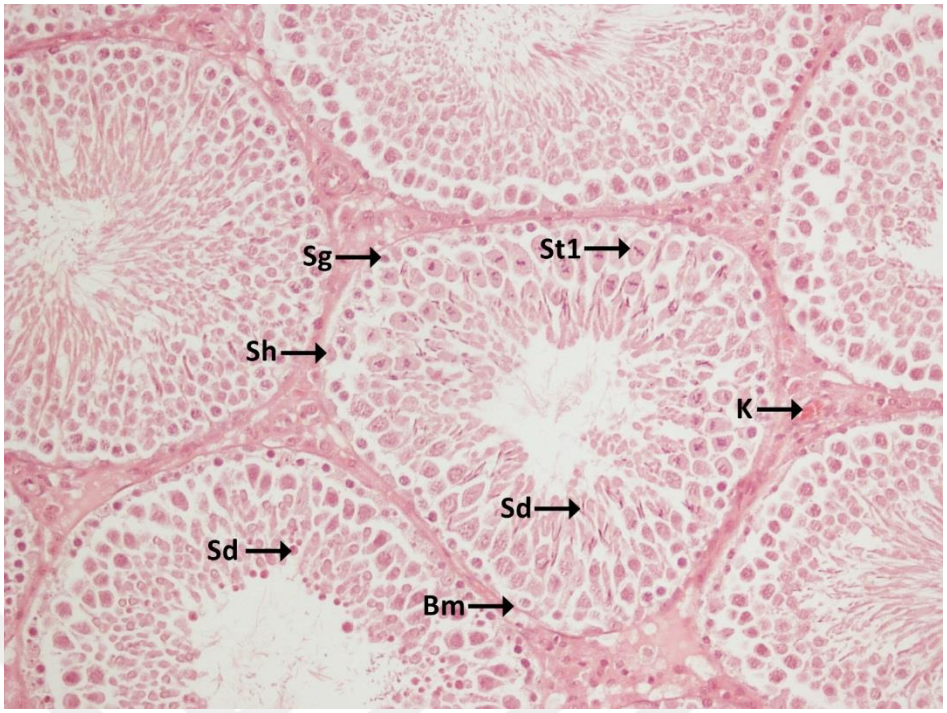

Şekil 6. **Kontrol grubuna ait bu mikrografta seminifer tübüllerde; bazal membran (Bm), Sertoli hücreleri (Sh), spermatogonyumlar (Sg), primer spermatositler (St1), spermatidler (Sd) ve kan kapilleri (K) gözlenmektedir. H-E, X200.**

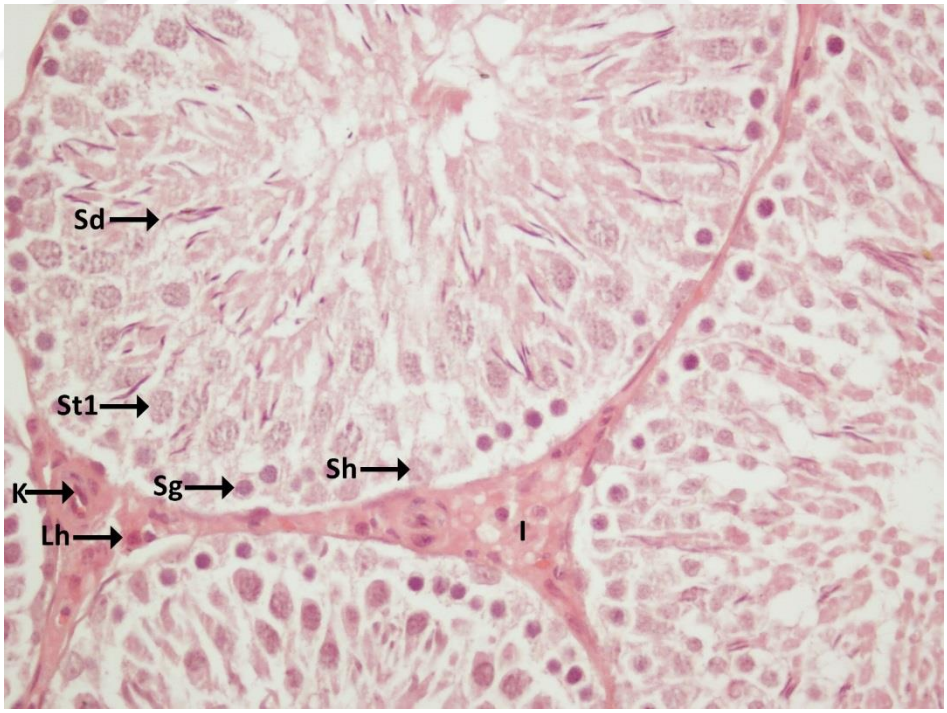

Şekil 7. **Kontrol grubuna ait bu mikrografta seminifer tübüllerde; Sertoli hücreleri (Sh), spermatogonyumlar (Sg), primer spermatositler (St1), spermatidler (Sd), Leydig hücreleri (Lh), kan kapilleri (K) ve interstisyel bağ doku alanları (I) gözlenmektedir. H-E, X400.**

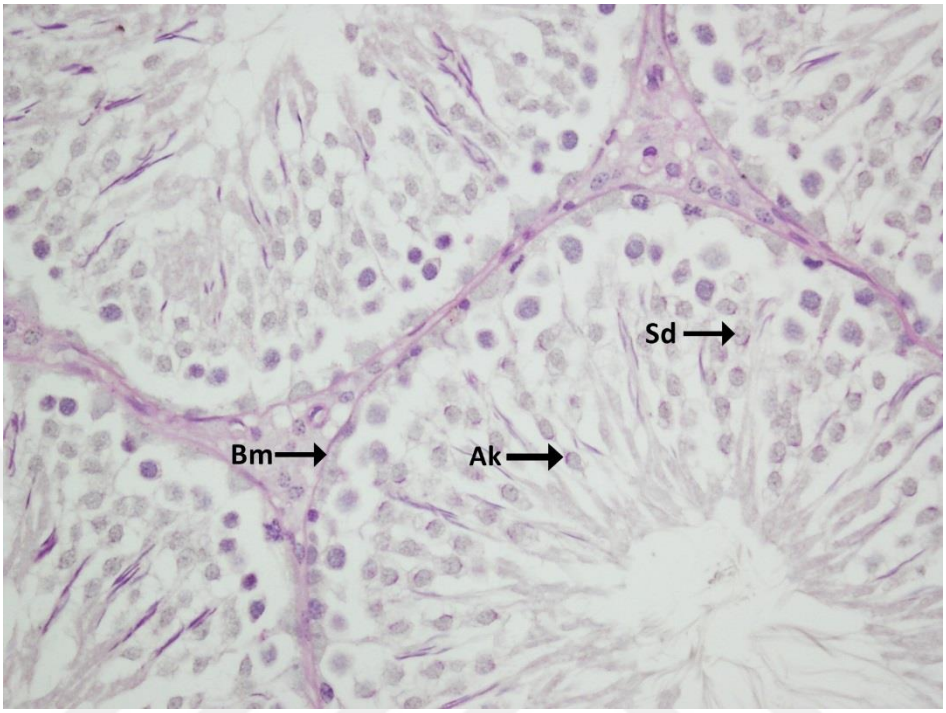

Şekil 8. Kontrol grubu seminifer tübüllerinde; PAS (+) reaksiyon veren seminifer epitele ait bazal membran (Bm) ve spermatidlere (Sd) ait akrozom (Ak) yapıları görülmektedir. PAS-Hl, X400.

Diyabet Grubuna (D) Ait Işık Mikroskobik Bulgular

Diyabet grubu H-E kesitlerinde, seminifer tübül çaplarının C grubuna göre anlamlı derecede azaldığı tespit edilmiş ($P<0.001$; Tablo 8) ve seminifer tübüllerin şekillerinde bazı değişimler dikkat çekmiştir. Seminifer tübül çaplarının küçülmesine bağlı yer yer tübüllerin birbirinden ayrıldığı, fakat bağ doku tarafından bu alanların doldurulmaya çalışıldığı tespit edilmiştir (Şekil 9).

Bazal membrandan itibaren, seminifer tübül duvarını döşeyen hücreler incelendiğinde; tübül lümenine doğru spermatogenik seri hücrelerde organizasyon bozuklukları, germinal seri hücrelerinde meydana gelen vakuolizasyonlar, seminifer epitel ve bazal membran arasında ayrışmalar ve membranda meydana gelen ondülasyonlar (bazal membran içe katlanmaları), bu grupta gözlemlenen önemli bulgular arasındadır (Şekil 10,11).

Diyabet grubuna ait kesitlerde, C grubu seminifer tübül lümeninde bulunmayan, olgunlaşmasını henüz tamamlayamadan lümene dökülen bazı germinal seri hücrelerinin varlığı ile bazı tübüllerde spermatogenik seriye ait hücrelerde dejenerasyon tespit edilmiştir (Şekil 10,11). C grubundan farklı olarak sadece Sertoli hücreleri, spermatogonyum, primer spermatosit ve az sayıda spermatid içeren tübüllerin yanı sıra, tüm seri hücrelerinin bir arada yer aldığı C grubu seminifer tübüllerine benzer tübüllerin de bulunduğu gözlemlenmiştir (Şekil 9-12).

PAS (+) reaksiyon veren bazal membranlarda, C grubuna kıyasla kalınlaşmalar ile birlikte ($P<0.001$; Tablo 8), birçok tübülde izlenen ondülasyonlar bulunmaktadır (Şekil 12).

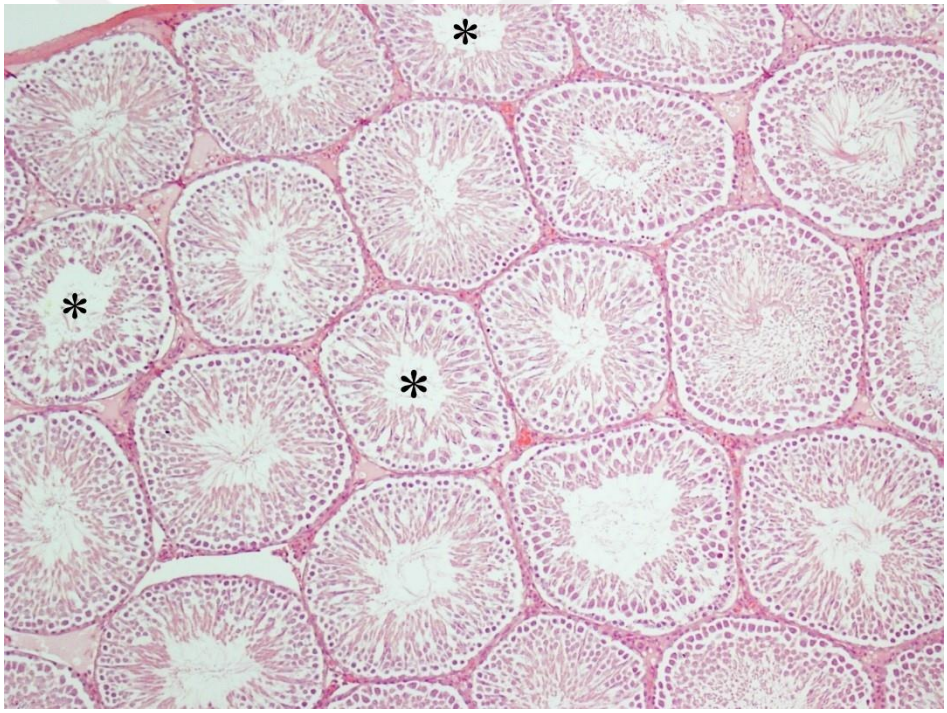

Şekil 9. Diyabet grubunda çapları küçülen seminifer tübüller (*) ve spermatogenik seri hücrelerinde düzensizlik dikkat çekmektedir. H-E, X100.

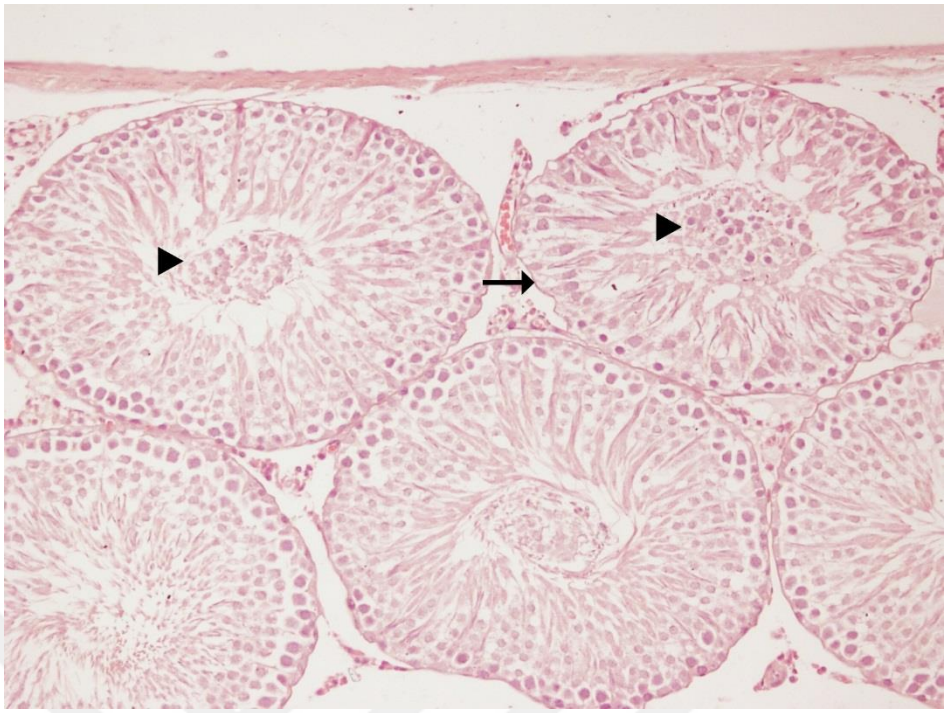

Şekil 10. Diyabet grubu seminifer tübüllerinde; lümene dökülen hücreler (►) ve bazal membranda ondülasyonlar (→) göze çarpmaktadır. H-E, X200.

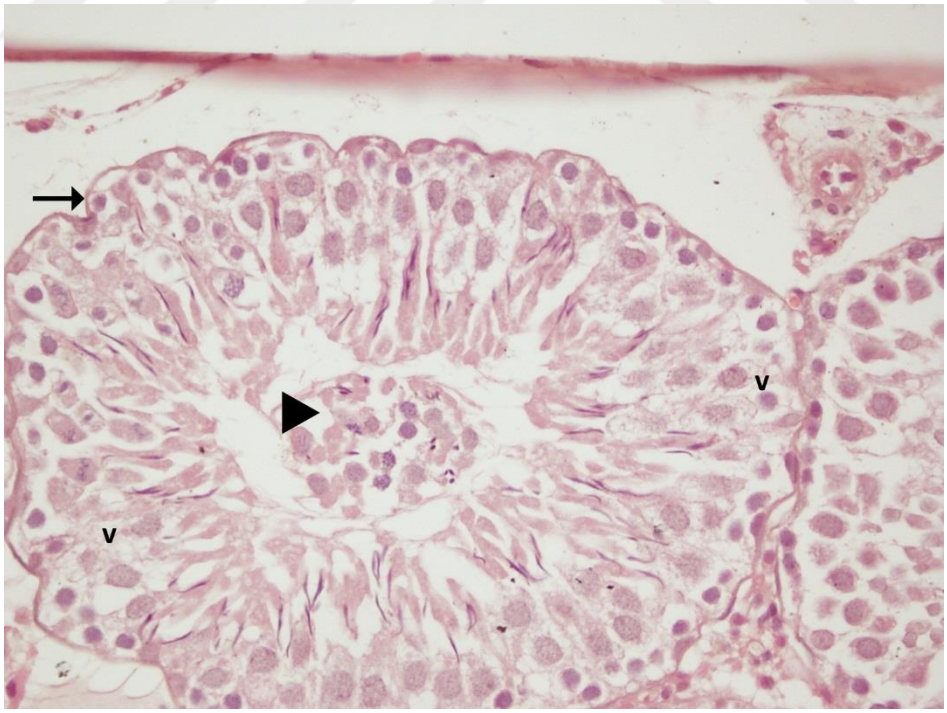

Şekil 11. Diyabet grubu seminifer tübüllerinde; lümene dökülen hücreler (►), bazal membranda ondülasyonlar (→) ve germinal hücrelerde vakuolizasyonlar (v) göze çarpmaktadır. H-E, X400.

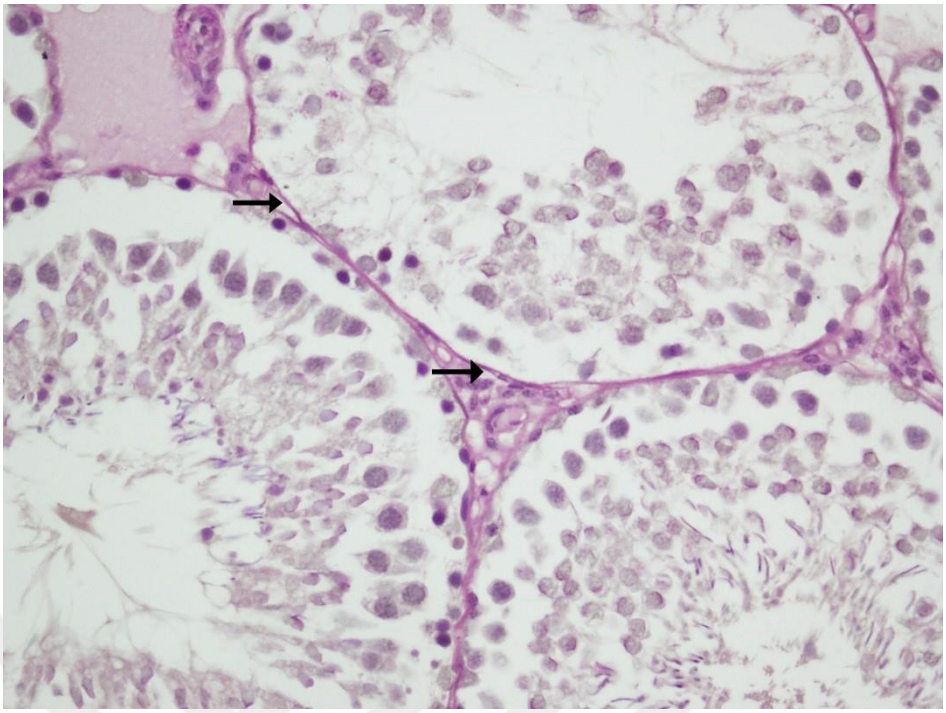

Şekil 12. Diyabet grubuna ait testis doku kesitlerinde, kalınlaşmış bazal membranlar (→) dikkat çekmektedir. PAS-Hl, X400.

Diyabet ve Sitagliptin (DS) Grubuna Ait Işık Mikroskobik Bulgular

Kontrol grubuna göre, D grubunda olduğu gibi bu grupta da seminifer tübül çaplarında anlamlı bir azalma tespit edilmiştir (P<0.001; Tablo 8). Diyabet grubunda ortaya çıkan histopatolojik değişikliklerin bu grupta da izlendiği görülmektedir (Şekil 13-15).

Bazı seminifer tübül kesitlerinde; çok az sayıda spermatid ve spermin gözlenebildiği ya da hiç spermin bulunmadığı izlenmiştir. Germinal seri hücrelerinde sitoplazmik kayıplar, vakuolizasyonlar ve seminifer tübül epiteli ile bazal membran arasında ayrılmaların olduğu dikkati çekmektedir. Bunların yanı sıra lümene dökülen hücrelerin D grubuna kıyasla bu grupta daha az olduğu tespit edilmiştir. C grubu kesitlerinde olduğu gibi bu grupta da organizasyon bütünlüğünü korumuş bazı tübüller de izlenmiştir (Şekil 13-16).

Bazal membranların, kontrol grubuna göre daha kalın olduğu (P<0.001; Tablo 8) ancak diyabet grubuyla kıyaslandığında anlamlı bir kalınlık farkının olmadığı (P=0,064; Tablo 8) ve genellikle tübül bazal membranlarında ondülasyonlar saptanmıştır (Şekil 12).

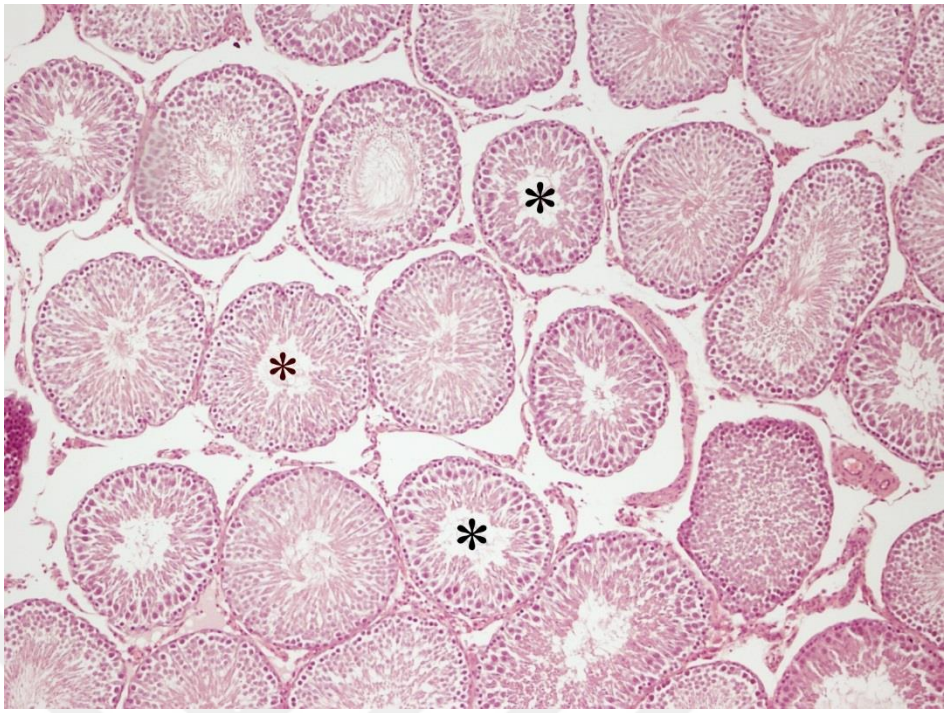

Şekil 13. DS grubunda çapları küçülen seminifer tübüller (*) ve diyabet grubu benzeri doku organizasyon düzensizliği dikkat çekmektedir. H-E, X100.

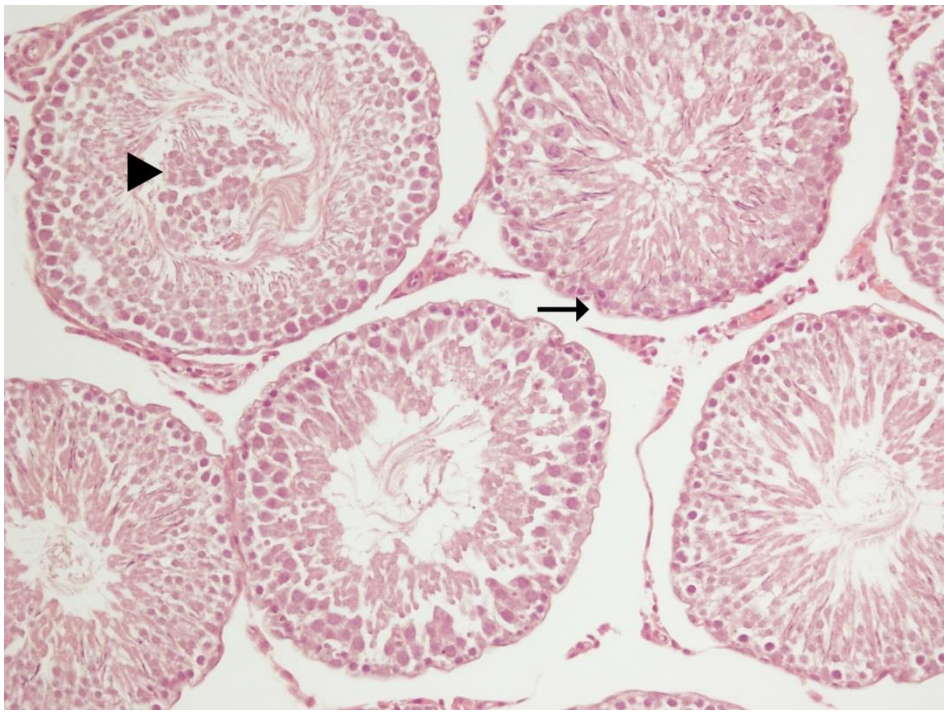

Şekil 14. DS grubu seminifer tübüllerinde; lümene dökülen hücreler (►) ve bazal membranda ondülasyonlar (→) göze çarpmaktadır. H-E, X200.

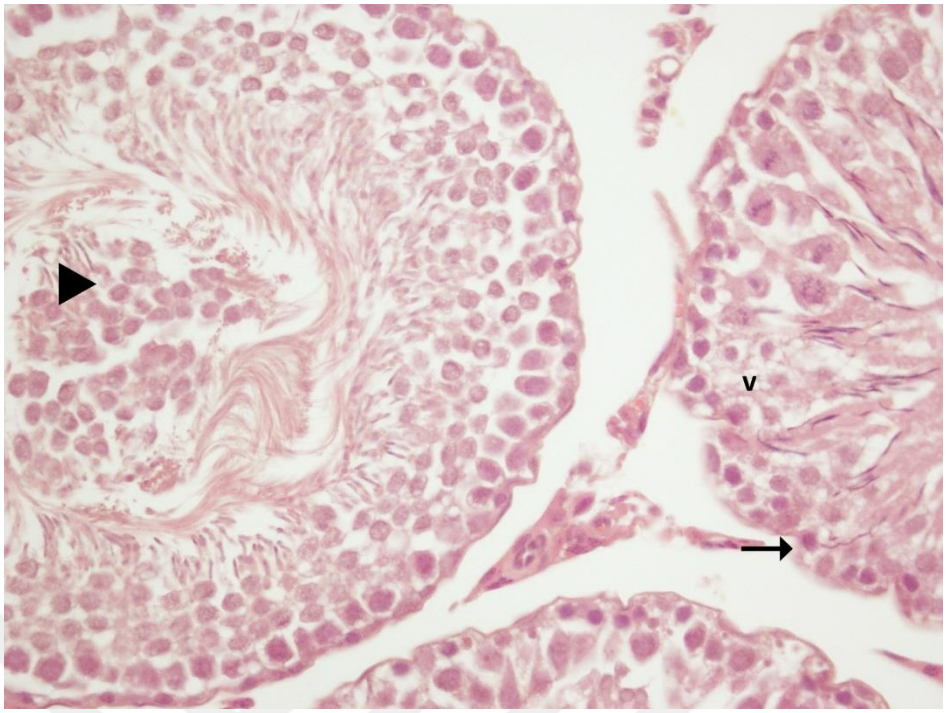

Şekil 15. DS grubu seminifer tübüllerinde; lümene dökülen hücreler (►), bazal membranda ondülasyonlar (→) ve germinal hücrelerde vakuolizasyonlar (v) göze çarpmaktadır. H-E, X400.

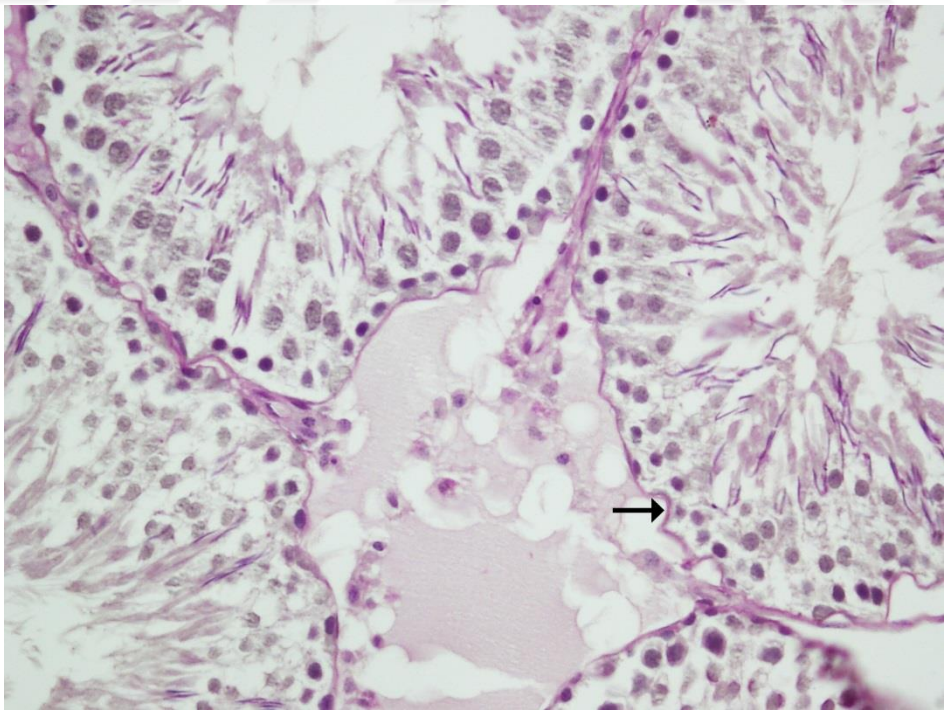

Şekil 16. DS grubuna ait testis doku kesitlerinde, kalınlaşmış bazal membranlar (→) izlenmektedir. PAS-Hl, X400.

TUNEL METODU VE İMMÜNOHİSTOKİMYA BULGULARI

TUNEL metodu, PCNA, Fas, FasL ve kaspaz 8 antikorları kullanılarak yapılan semikantitatif değerlendirme sonuçları Tablo 9'da verilmiştir. Tüm deney gruplarına ait testis doku kesitlerinde, TUNEL reaksiyonları ve tüm antikorların immünreaktiviteleri Şekil 17- 49' da sunulmuştur.

Tablo 9. Apoptotik hücre ve apoptotik tübül indeksi, proliferasyon indeksi (PCNA) Fas, FasL ve Kaspaz 8 immünreaktivite değerlendirmeleri

	C grubu (n=7)	D grubu (n=7)	DS grubu (n=7)
Apoptotik hücre indeksi	6,14 ± 1,06	17,29 ± 2,13*	17,57 ± 2,69*
		P<0.001*	**P<0.001*** P=0.964†
Apoptotik tübül indeksi	2,42 ± 0,53	9,14 ± 1,34*	8,71 ± 1,60*
		P<0.001*	**P<0.001*** P=0.799†
Proliferasyon indeksi - PCNA	243,57 ± 9,27	106,71 ± 10,85*	112,85 ± 11,73*
		P<0.001*	**P<0.001*** P=0.540†
Fas	5,71 ± 1,11	25,14 ± 6,61*	23,15 ± 8,73*
		P<0.001*	**P<0.001*** P=0.806†
FasL	18.86 ± 4,94	39,29 ± 6,75*	36,55 ± 3,26*
		P<0.001*	**P<0.001*** P=0.477†
Kaspaz 8	9,08 ± 2,64	31,14 ± 10,54*	33,71 ± 7,99*
		P<0.001*	**P<0.001*** P=0.812†

***: C grubu ile karşılaştırıldığında, †: D grubu ile karşılaştırıldığında, P<0.05 anlamlı kabul edilmiş ve koyu olarak belirtilmiştir.**

TUNEL Bulguları

TUNEL metodu uygulanmış, tüm gruplara ait kesitlerde, 'apoptotik hücre indeksi' ve 'apoptotik tübül indeksi' yöntemleri kullanılarak testis dokusunda apoptozis değerlendirilmiştir.

Apoptotik hücre indeksleri; C grubuna göre, D ve DS gruplarında istatistiksel olarak artarken (iki grup için de, P<0.001), bu gruplar kendi aralarında karşılaştırıldığında (P=0.964) bir fark gözlenmemiştir (Tablo 9).

Apoptotik tübül indeksi değerlendirmelerinde ise C grubu değerleriyle (2,42 ± 0,53) karşılaştırıldığında, D (9,14 ± 1,34) ve DS (8,71 ± 1,60) gruplarında anlamlı bir artış (her iki grup için, P<0,001) saptanmışken, bu iki grup arasında anlamlı bir farka rastlanmamıştır (P=0.799; Tablo 9).

Kontrol grubu testis kesitlerinde az sayıdaki görülen TUNEL (+) hücrelerin, genellikle spermatogonyumlar olduğu görülmüştür. Deneysel diyabet oluşturulan gruplarda ise çok sayıda spermatogonyumun yanında, spermatogenik seriye ait diğer hücrelerde de TUNEL(+) reaksiyon gözlenmiştir (Şekil 17-22).

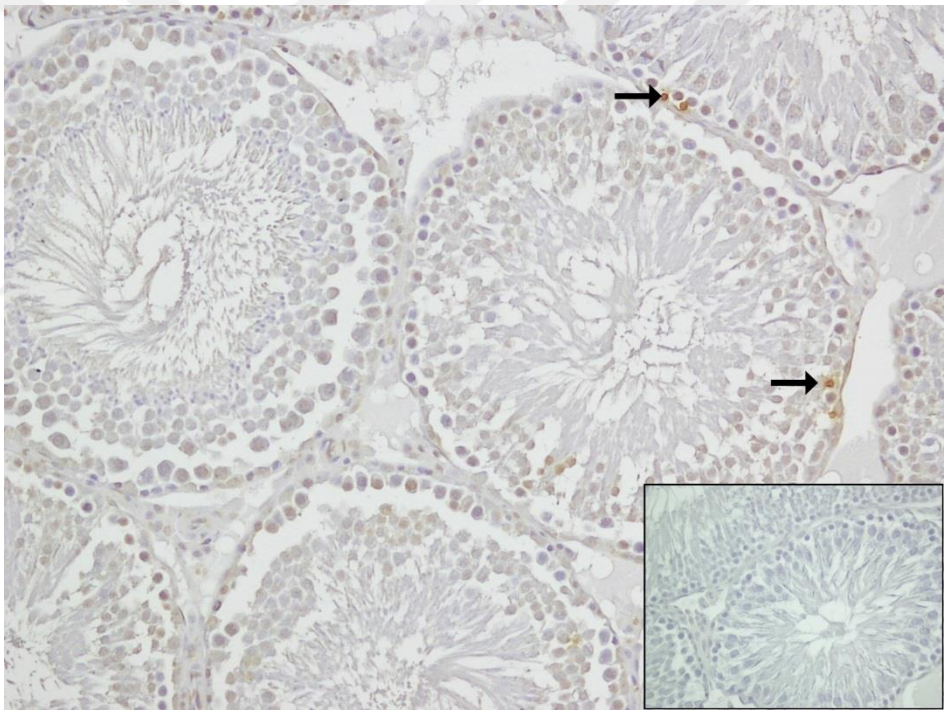

Şekil 17. C grubuna ait testis doku kesitlerinde, TUNEL pozitif hücreler kahverengi nükleusları ile izlenmektedir (→), X200, hematoksilen zıt boyaması. İçsel resim: Negatif X400, hematoksilen zıt boyaması.

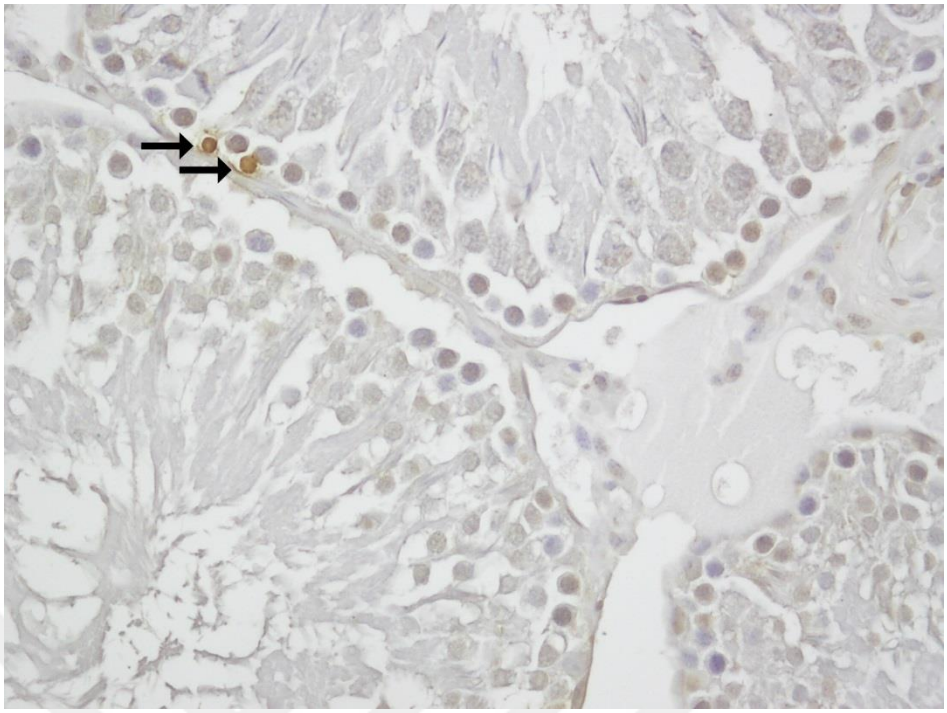

Şekil 18. C grubuna ait testis doku kesitlerinde, TUNEL immünreaktivitesi, (→), X400, hematoksilen zıt boyaması.

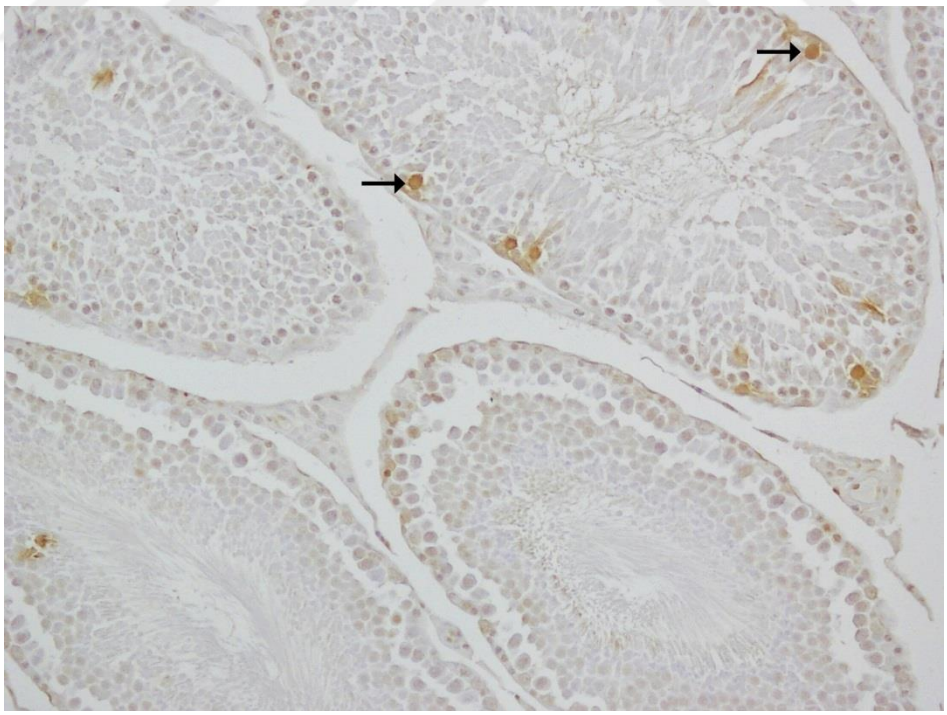

Şekil 19. D grubuna ait testis doku kesitlerinde, TUNEL pozitif hücreler kahverengi nükleusları ile izlenmektedir (→), X200, hematoksilen zıt boyaması.

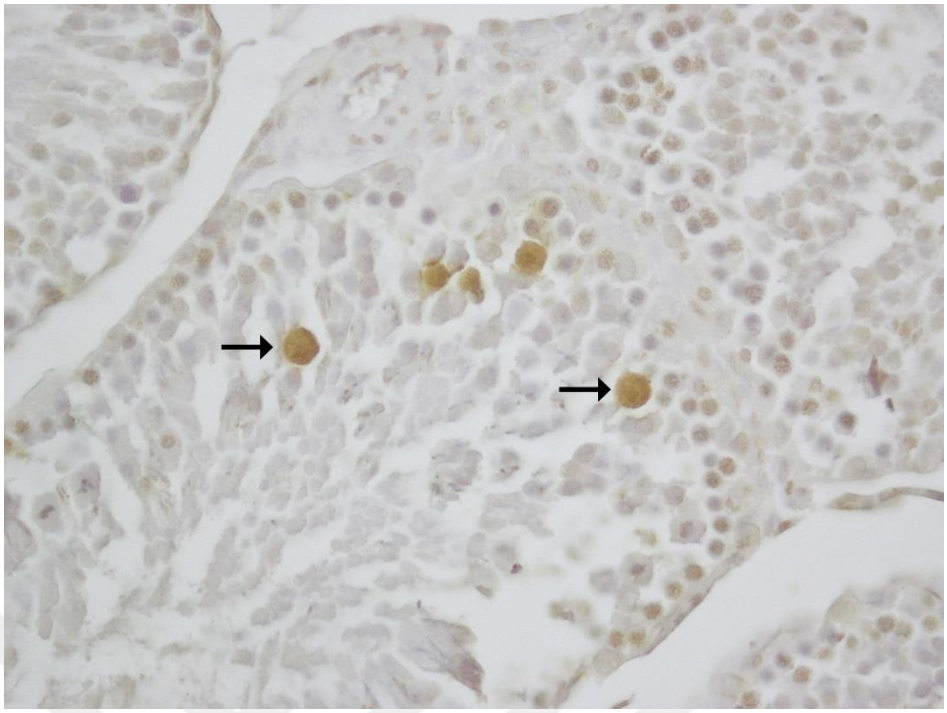

Şekil 20. D grubuna ait testis doku kesitlerinde, TUNEL pozitif hücreler izlenmektedir (→), X400, hematoksilen zıt boyaması.

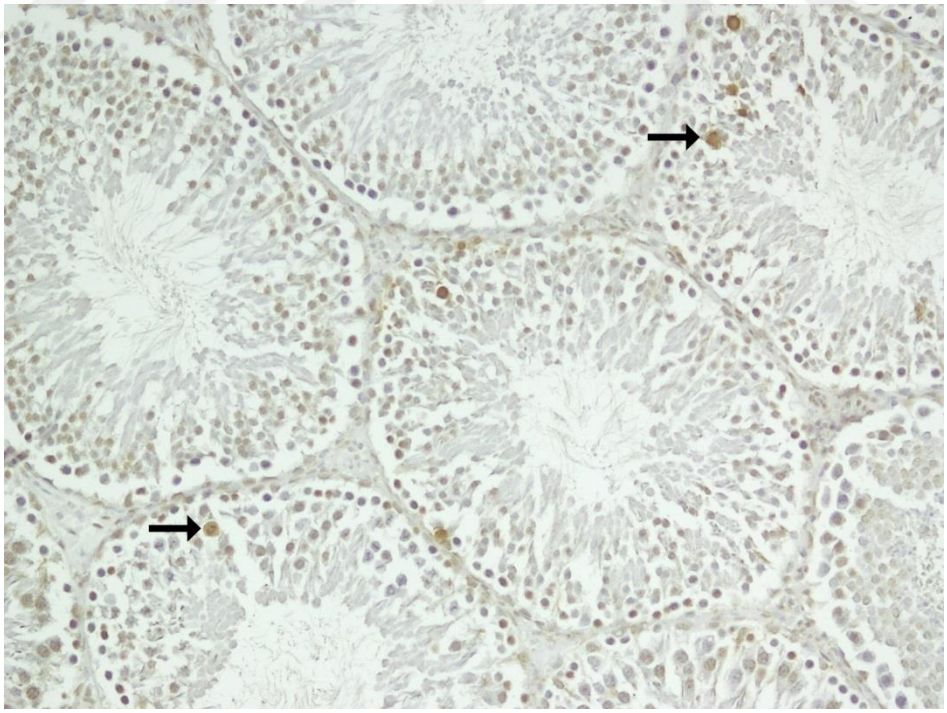

Şekil 21. DS grubuna ait testis doku kesitlerinde, TUNEL immünreaktivitesi izlenmektedir (→), X200, hematoksilen zıt boyaması.

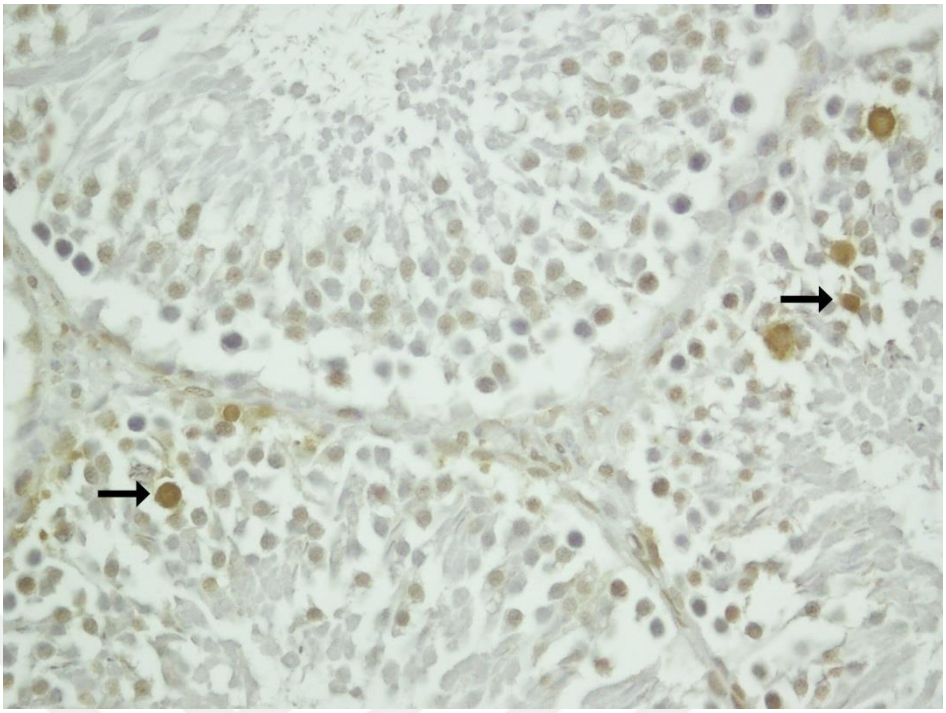

Şekil 22. DS grubuna ait testis doku kesitlerinde, TUNEL immünreaktivitesi, TUNEL pozitif hücreler kahverengi nükleusları ile izlenmektedir (→), X400, hematoksilen zıt boyaması.

Proliferasyon İndeksi Bulguları

C grubu proliferasyon indeksi değerleriyle (243,57 ± 9,27), D grubu (106,71 ± 10,85) ve DS (112,85 ± 11,73) gruplarının değerleri (Tablo 9) karşılaştırıldığında, indeks yapılmasa da rahatlıkla gözlemlenebilecek bir azalma mevcuttur (her iki grup için, P<0,001; Şekil 23-31). Diyabetik ve diyabetik olup sitagliptin tedavisi uygulanan gruplar arasında ise anlamlı bir fark bulunmamıştır (P=0.540).

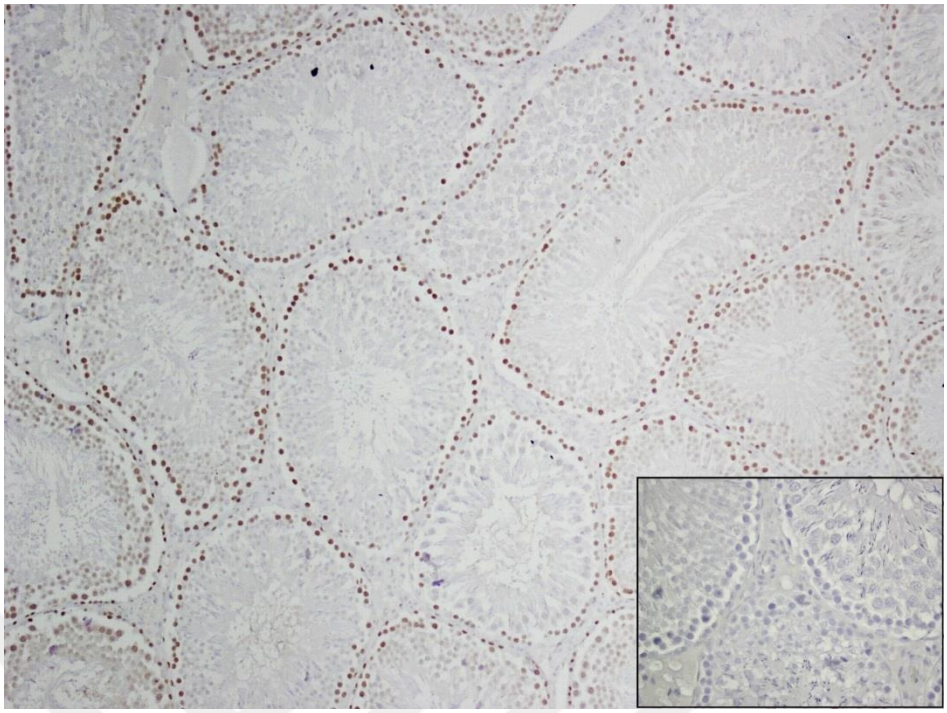

Şekil 23. **C grubuna ait testis doku kesitlerinde, PCNA immünreaktivitesi, PCNA pozitif hücreler kahverengi nükleusları ile gözlenmektedir, X100, hematoksilen zıt boyaması. İçsel resim: Negatif X400, hematoksilen zıt boyaması.**

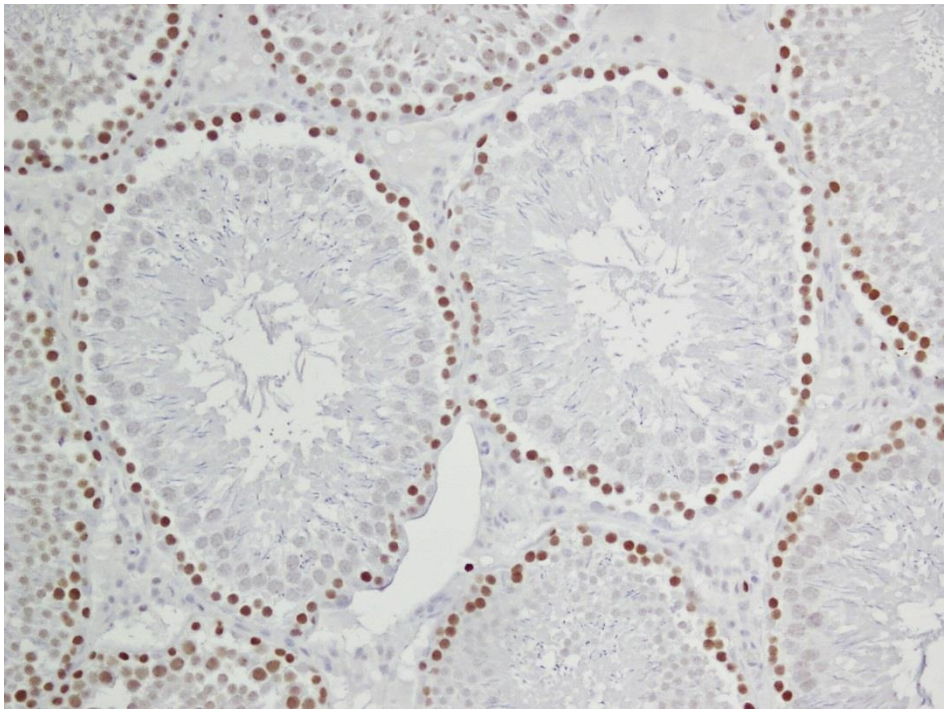

Şekil 24. **C grubuna ait testis doku kesitlerinde, kahverengi nükleusları ile PCNA pozitif hücreler izlenmektedir, X200, hematoksilen zıt boyaması.**

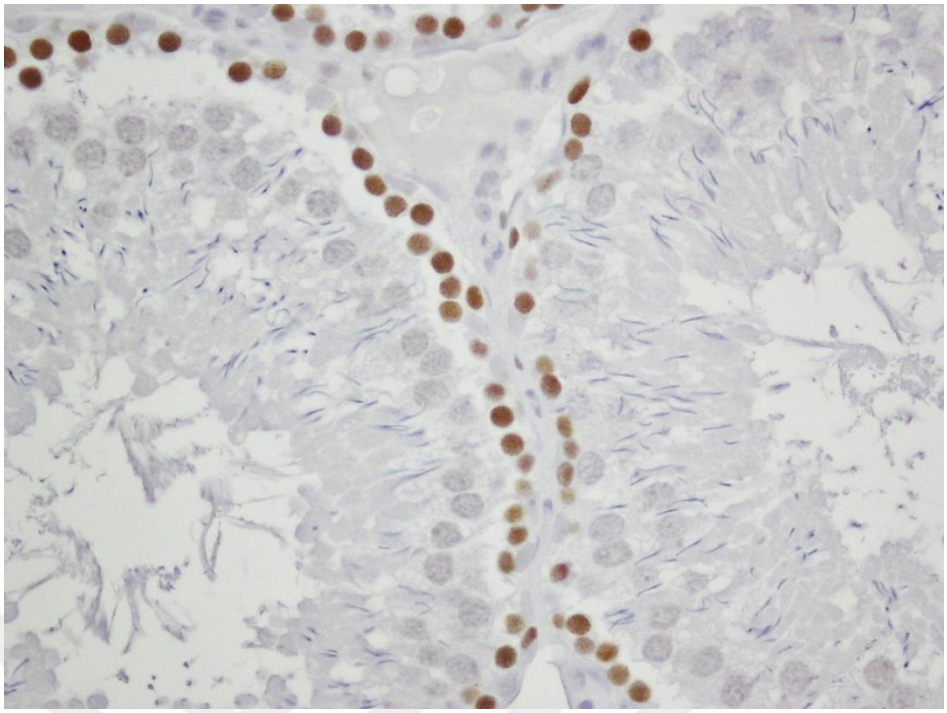

Şekil 25. C grubu testis doku kesitlerinde, spermatogonyumlarda izlenen PCNA immünreaktivitesi, X400, hematoksilen zıt boyaması.

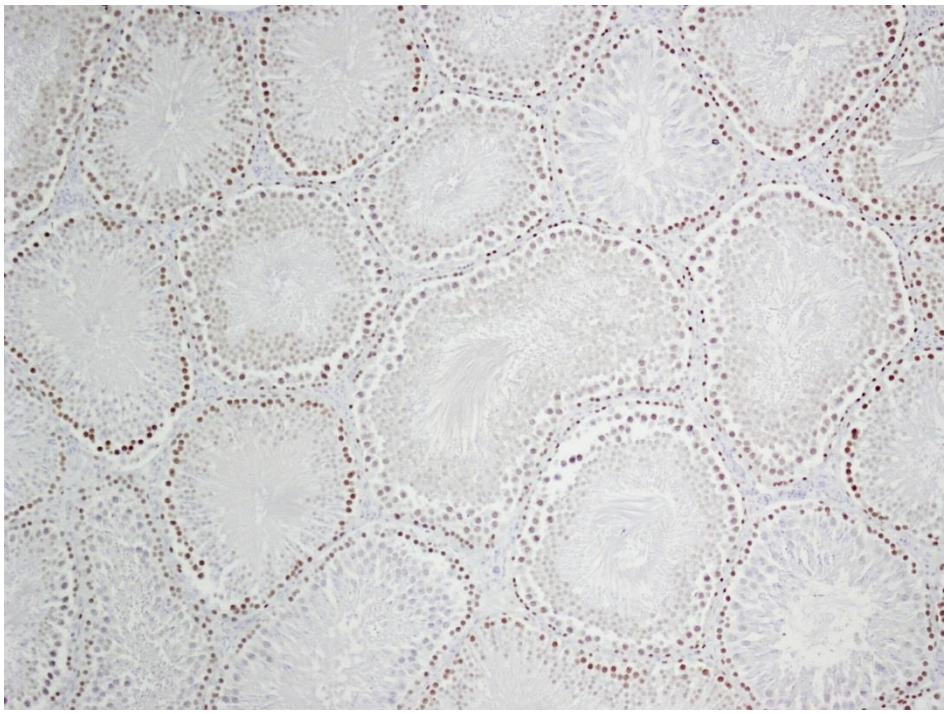

Şekil 26. D grubuna ait testis doku kesitlerinde, PCNA pozitif hücreler, X100, hematoksilen zıt boyaması.

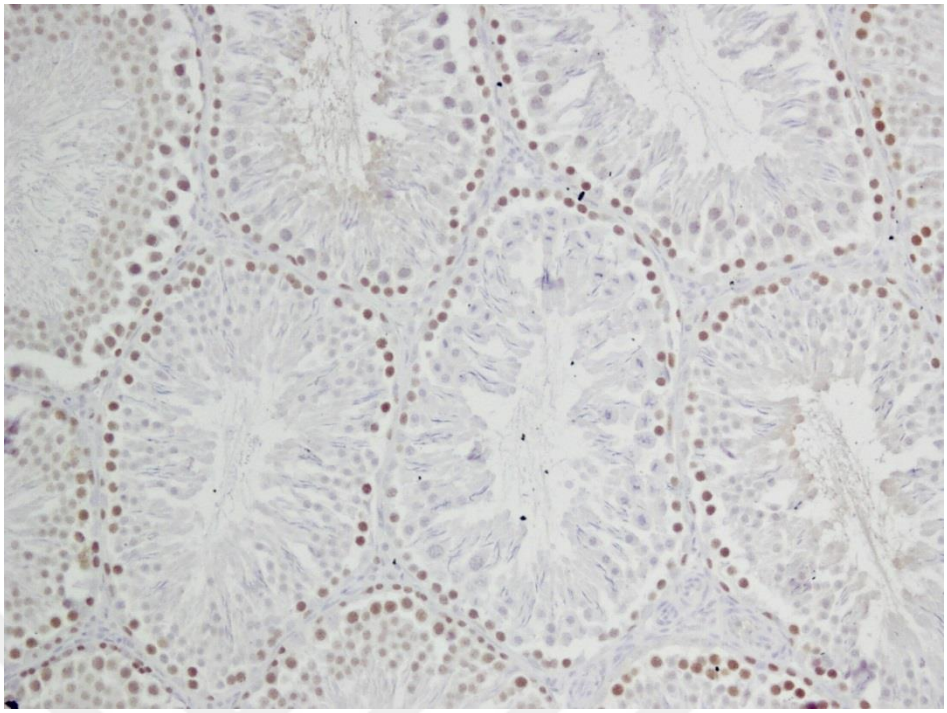

Şekil 27. D grubu testis doku kesitlerinde, kontrol grubuna göre daha az sayıda izlenen PCNA pozitif hücreler, X200, hematoksilen zıt boyaması.

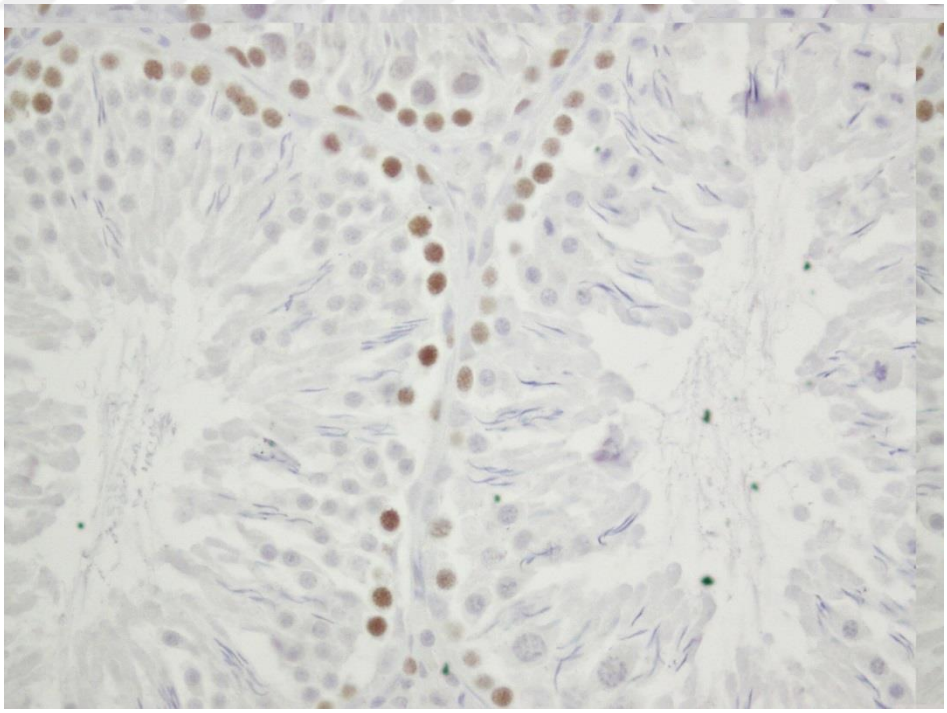

Şekil 28. D grubuna ait testis doku kesitlerinde, spermatogonyumlarda izlenen PCNA immünreaktivitesi, X400, hematoksilen zıt boyaması.

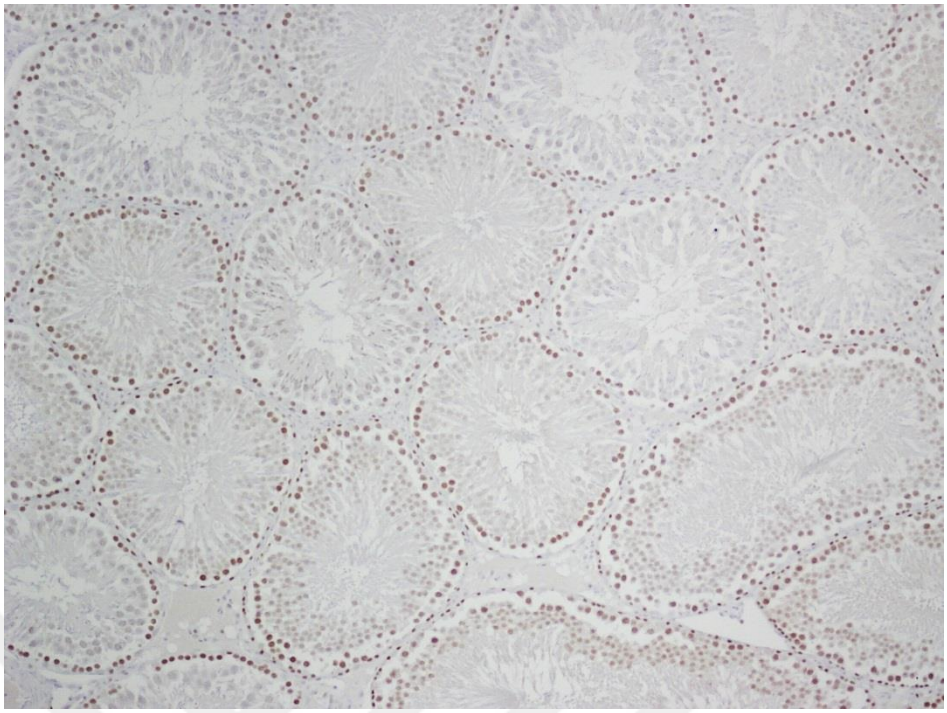

Şekil 29. DS grubu, PCNA pozitif hücreler kahverengi nükleusları ile izlenmektedir, X100, hematoksilen zıt boyaması.

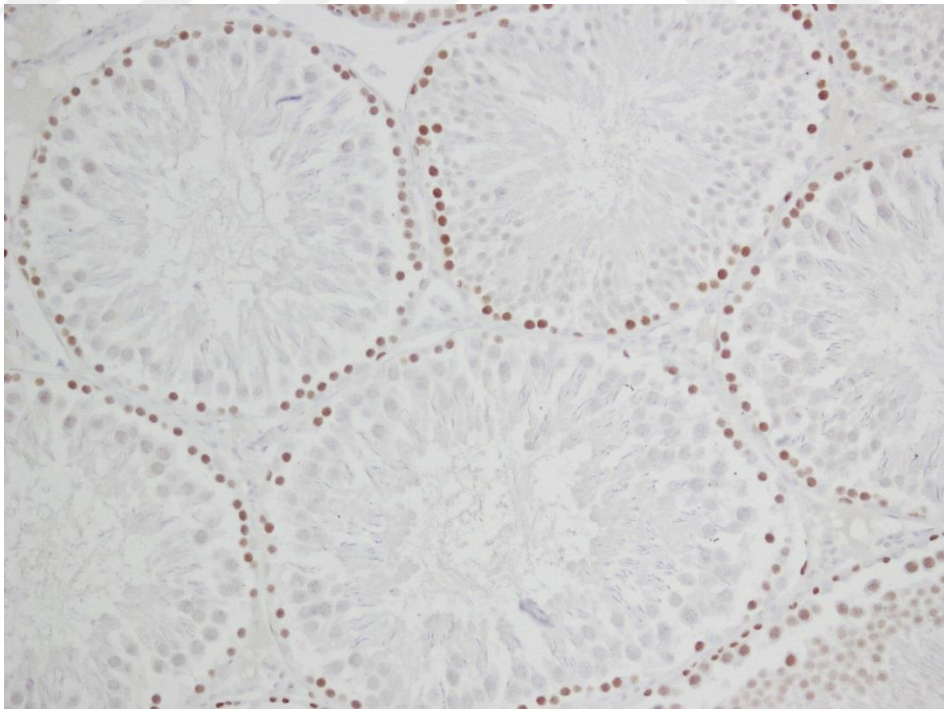

Şekil 30. DS grubu testis doku kesitlerinde, D grubuna benzer PCNA immünreaktivitesi, X200, hematoksilen zıt boyaması.

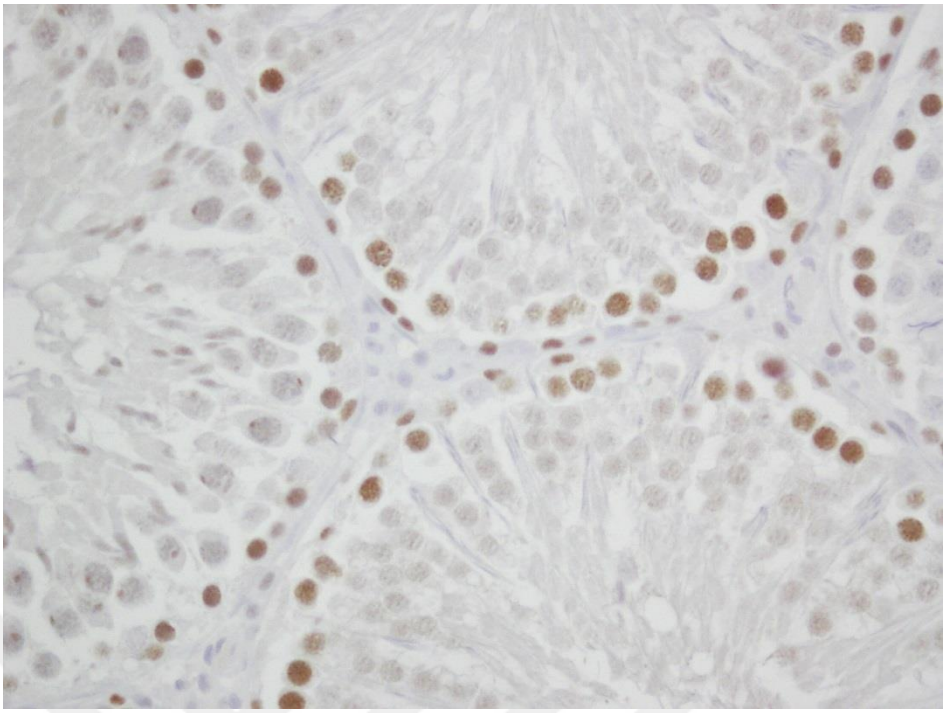

Şekil 31. DS grubuna ait testis doku kesitlerinde, PCNA immünreaktivitesi, X400, hematoksilen zıt boyaması.

Fas immünreaktivitesi Bulguları

Kontrol grubu testis dokusu kesitlerinde Fas immünreaktivitesinin, spermatogenik seriye ait hücrelerin plazma membranında ve sitoplazmasında olduğu tespit edilmiştir.

Kontrol grubuna ait preparatlar incelendiğinde, diyabet oluşturulan D ve DS gruplarına göre daha az sayıdaki spermatogenik seriye ait hücrede, Fas (+) immünreaktivite gözlenmiştir (5,71 ± 1,11). C grubu kesitlerinde izlenen bu immünreaktivitenin, özellikle spermatogonyumlar, spermatosit-I'ler, erken ve geç spermatidlerin sitoplazmasında ve plazma membranlarında olduğu gözlenmiştir. Ayrıca seminifer tübüllerin arasındaki interstisyel sahada yer alan Leydig hücrelerinde de Fas (+) reaksiyon izlenmiştir.

Diyabet (25,14 ± 6,61) ve DS grubu (23,15 ± 8,73) testis doku kesitlerinde izlenen Fas immünreaktivitesinin, C grubuna göre daha fazla sayıda spermatogenik seri hücrede olduğu tespit edilmiştir (Şekil 32-37). Fas immünreaktivitesinin sitoplazmik yoğunluğunun, diyabetik gruplarda daha fazla olduğu dikkat çekicidir. Sitagliptin uygulanan DS grubu ile D grubu kıyasladığında ise iki grup arasında istatistiksel olarak anlamlı bir fark bulunmamıştır (P=0.806).

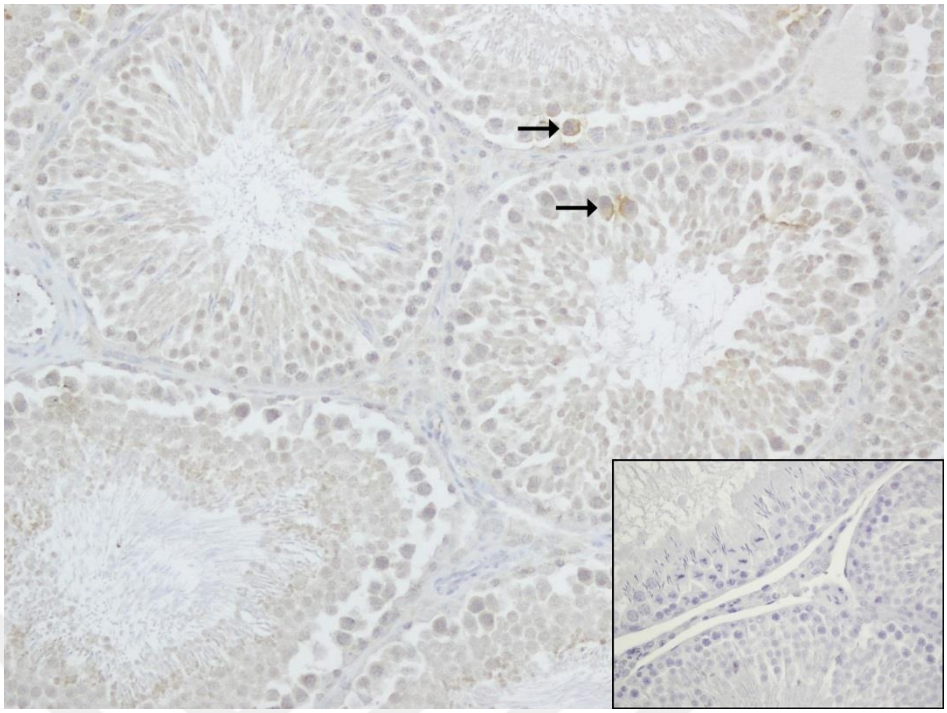

Şekil 32. C grubuna ait testis doku kesitlerinde, Fas immünreaktivitesi, Fas pozitif hücreler kahverengi sitoplazmaları ile dikkat çekmektedir (→), X200, hematoksilen zıt boyaması. İçsel resim: Negatif, X400, hematoksilen zıt boyaması.

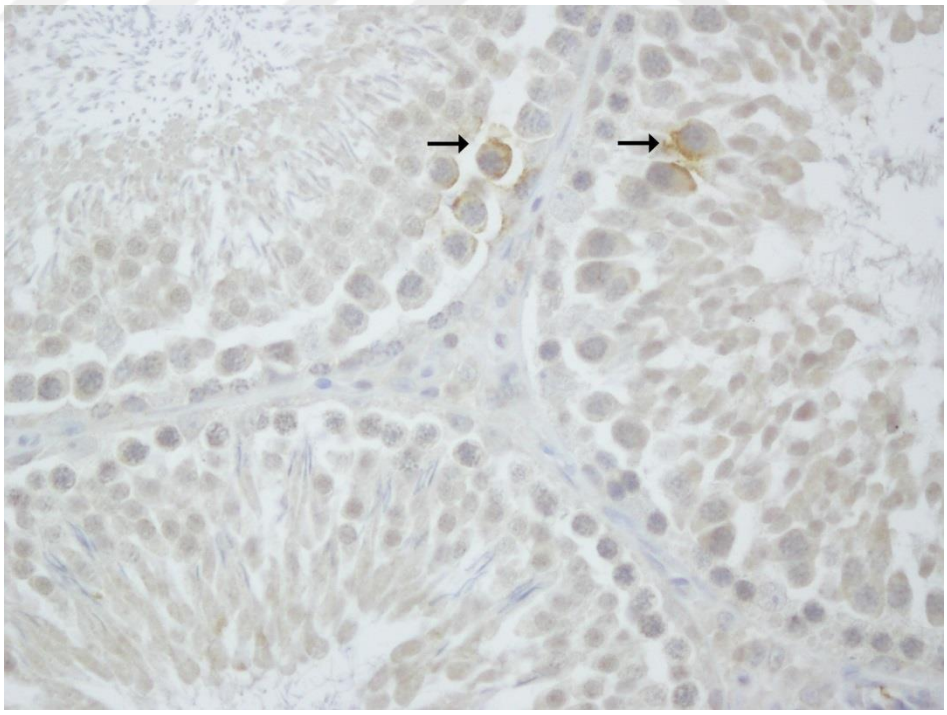

Şekil 33. C grubu testis doku kesitlerinde, spermatosit-I'lerin sitoplazmasında gözlenen Fas immünreaktivitesi (→), X400, hematoksilen zıt boyaması.

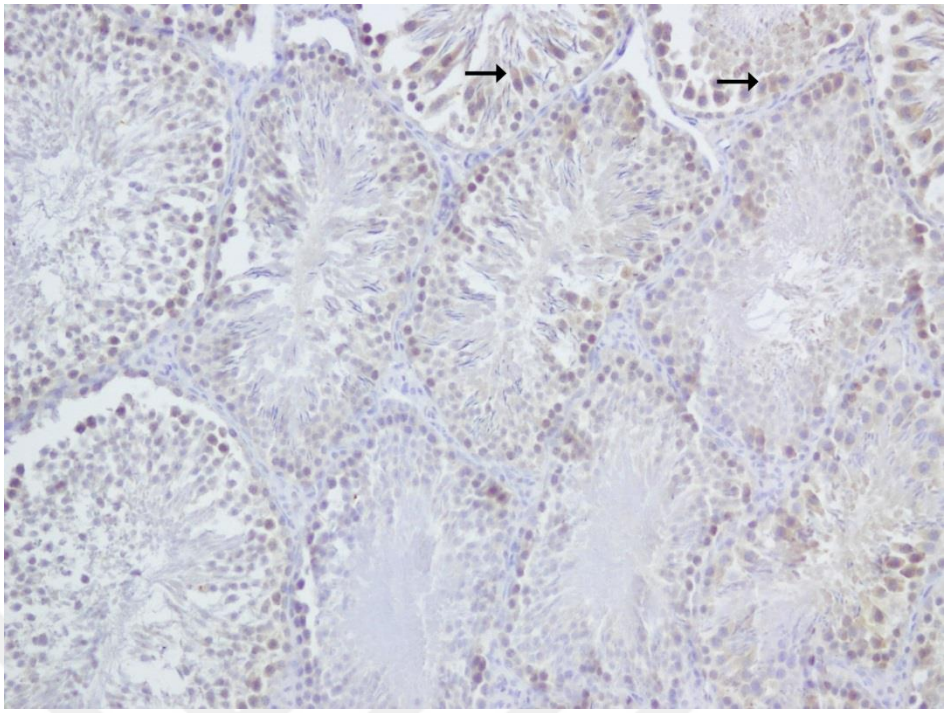

Şekil 34. D grubuna ait testis doku kesitlerinde, Fas immünreaktivitesi, Fas pozitif hücreler (→), X200, hematoksilen zıt boyaması.

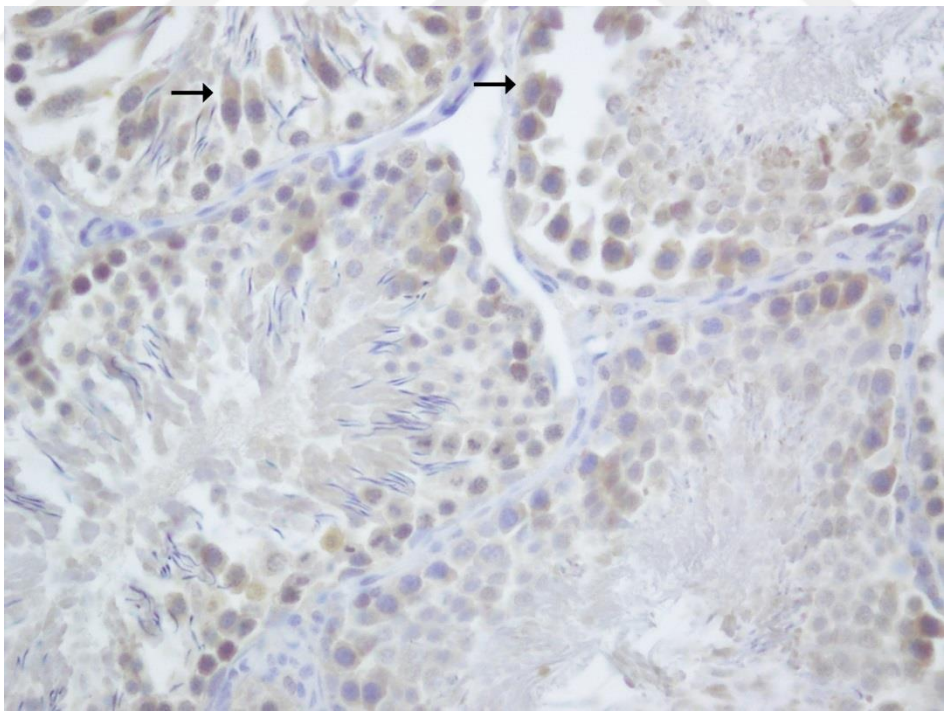

Şekil 35. D grubuna ait testis doku kesitlerinde, kontrol grubuna göre daha fazla ve yoğun olarak izlenen Fas pozitif hücreler (→), X400, hematoksilen zıt boyaması.

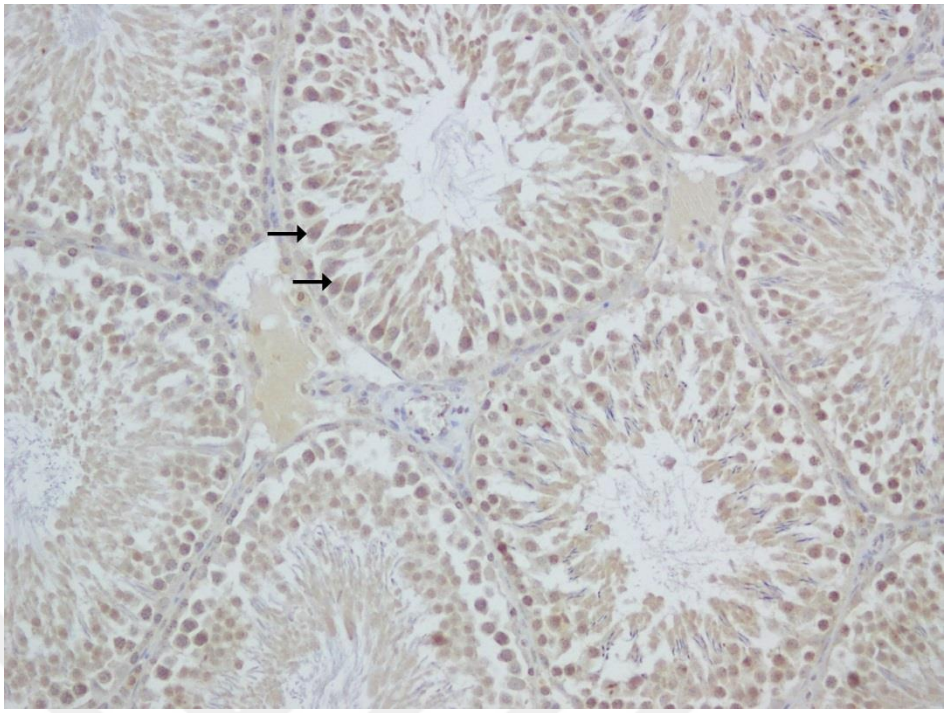

Şekil 36. DS grubuna ait testis doku kesitlerinde, Fas pozitif hücreler (→), X200, hematoksilen zıt boyaması.

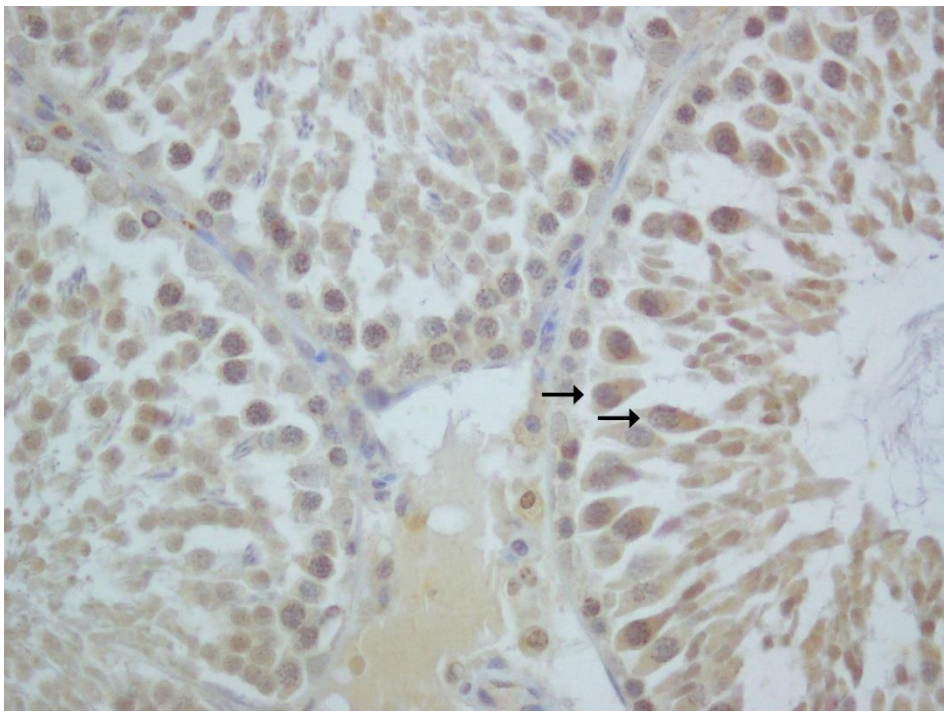

Şekil 37. DS grubu testis doku kesitlerinde, spermatositler ve spermatidlerde izlenen Fas pozitif hücreler (→), X400, hematoksilen zıt boyaması.

FasL İmmünreaktivitesi Bulguları

Kontrol grubuna ait testis doku preparatları incelendiğinde; FasL immünreaktivitesinin daha çok Sertoli hücrelerinin plazmalemması ve sitoplazmasında olduğu gözlenmiştir. C grubunda zayıf ve az sayıda hücrede (18.86 ± 4,94) izlenen FasL immünreaktivitesi, bazı Leydig hücrelerinde de gözlenmiştir.

Diyabet ve DS gruplarında ise FasL immünreaktivitesi, çok sayıda Sertoli hücresinin sitoplazma ve plazmalemmalarında tespit edilmiştir. Kontrol grubunda olduğu gibi bu gruplarda da Leydig hücrelerinde tespit edilen FasL immünreaktivitesi ayrıca, spermatogonyum, primer spermatosit, spermatidlerin plazmalemma ve sitoplazmalarında da gözlemlenmiştir (Şekil 38-43).

Kontrol grubuyla karşılaştırıldığında FasL immünpozitif hücre sayısının, D (39,29 ± 6,75) ve DS gruplarında (36,55 ± 3,26) istatistiksel olarak anlamlı derecede yüksek olduğu bulunmuştur (her iki grup için, $P<0.001$; Tablo 9).

Diyabet ve DS grupları arasında FasL immünreaktivitesi bakımından anlamlı bir farka rastlanmamıştır ($P=0.477$; Tablo 9).

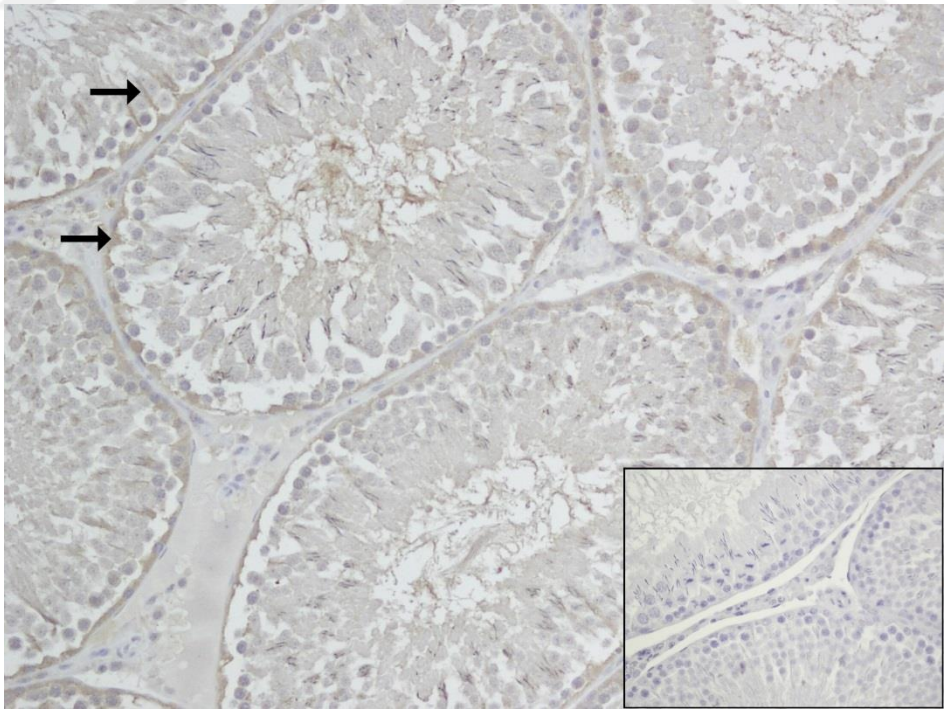

Şekil 38. C grubuna ait testis doku kesitlerinde, FasL immünreaktivitesi, FasL pozitif hücrelerin kahverengi sitoplazma ve plazmalemmaları (→), X200, hematoksilen zıt boyaması. İçsel resim: Negatif, X400.

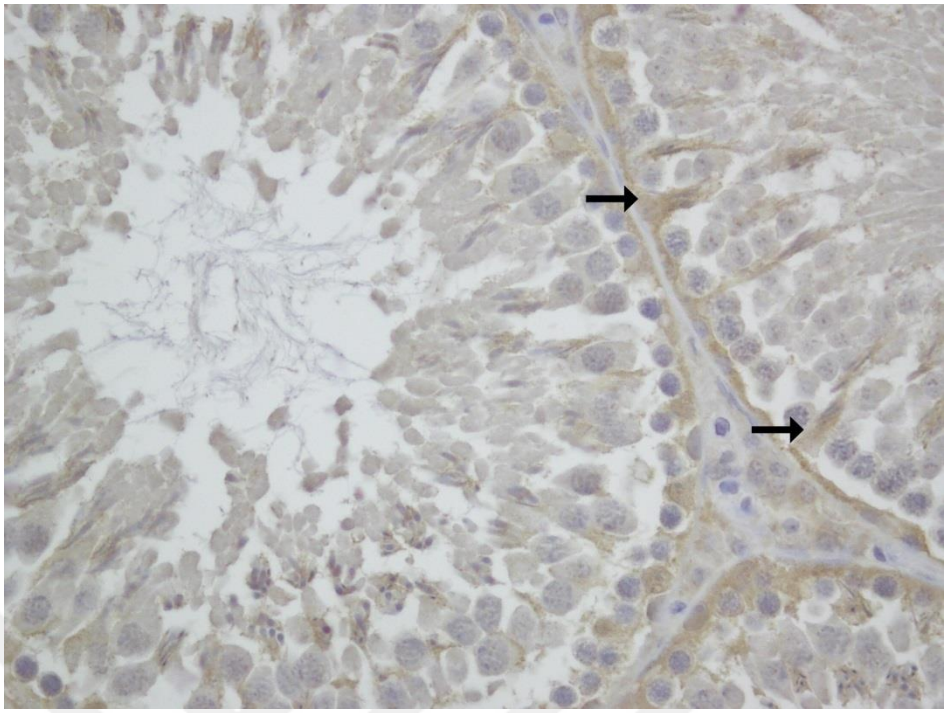

Şekil 39. C grubu testis doku kesitlerinde, Sertoli hücrelerinin sitoplazması ve plazmalemmasındaki FasL pozitif hücreler (→), X400, hematoksilen zıt boyaması.

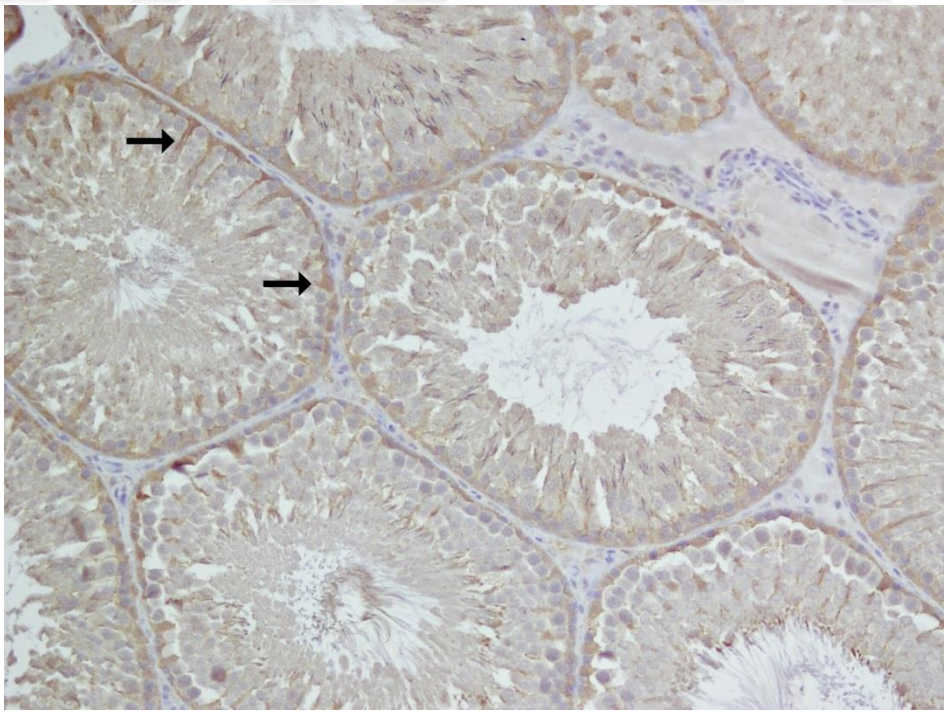

Şekil 40. D grubuna ait testis doku kesitlerinde, FasL immünreaktivitesi, FasL pozitif hücreler kahverengi sitoplazmaları ve plazmalemmaları ile dikkat çekmektedir (→), X200, hematoksilen zıt boyaması.

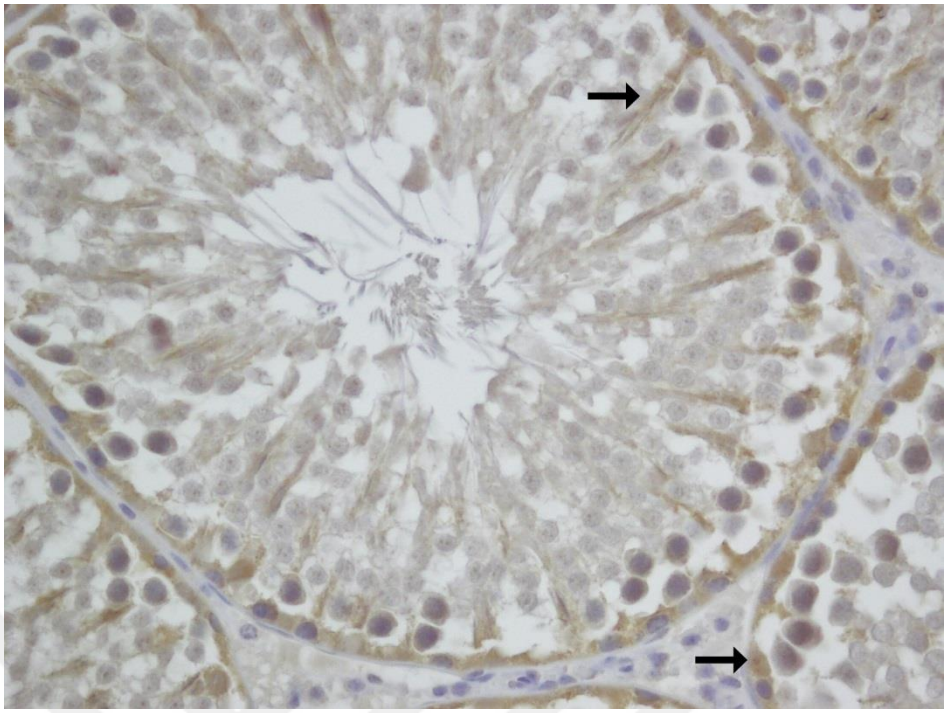

Şekil 41. D grubu testis doku kesitlerinde, kontrol grubuna göre daha yoğun boyanan FasL pozitif hücreler (→), X400, hematoksilen zıt boyaması.

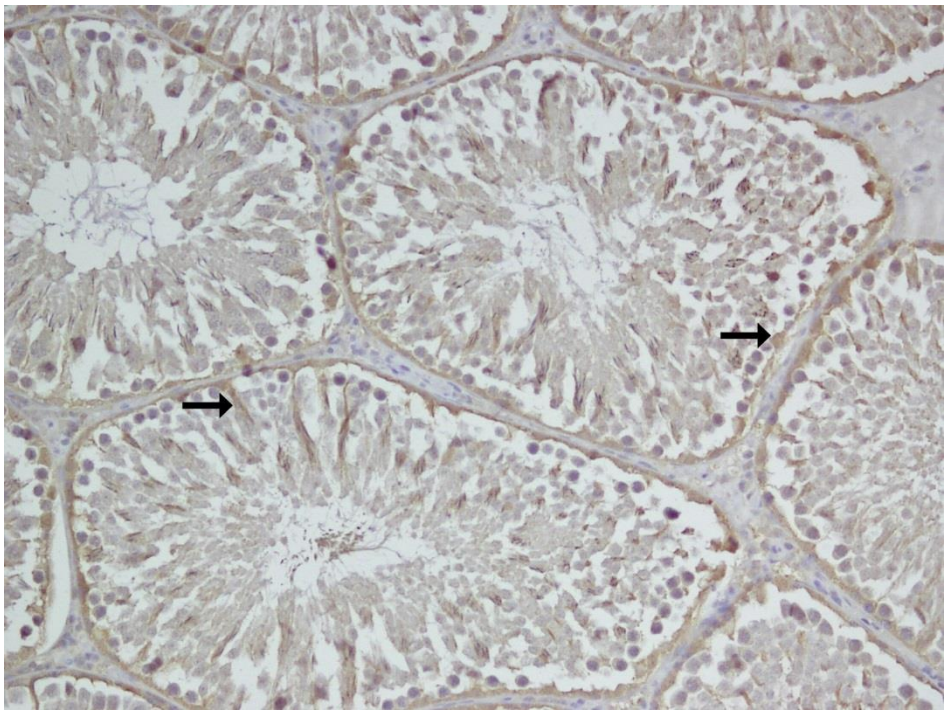

Şekil 42. DS grubuna ait testis doku kesitlerinde, FasL pozitif hücrelerin kahverengi sitoplazmaları ve plazmalemmaları (→), X200, hematoksilen zıt boyaması.

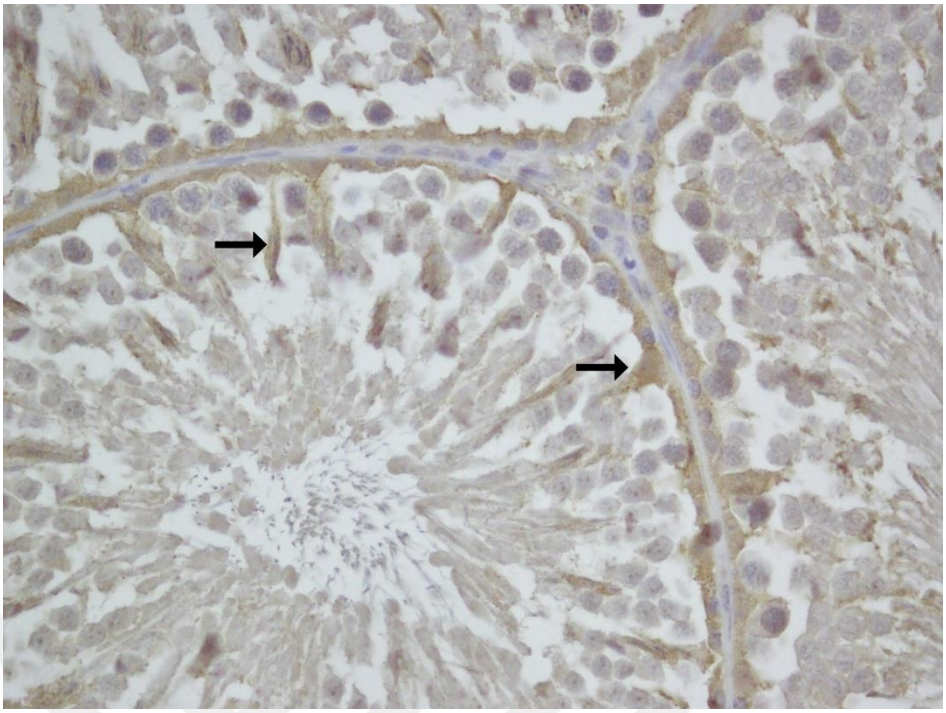

Şekil 43. DS grubu testis doku kesitlerinde, Sertoli hücrelerinin plazmalemması ve sitoplazmasında yoğun boyanan FasL pozitif hücreler (→), X400, hematoksilen zıt boyaması.

Kaspaz 8 İmmünreaktivitesi Bulguları

Kontrol grubu testis dokusu kesitlerinde, spermatogonyumlarda ve spermatosit I'lerde, hücresel lokalizasyonu sitoplazmik olan, az sayıda immünpozitif hücre izlenmiştir (Şekil 44-45).

Diyabet ve DS grubu testis doku kesitleri incelendiğinde, özellikle spermatogonyumlar ve primer spermatositlerde kaspaz 8 immünreaktivitesi sitoplazmik olarak gözlemlenmiştir(Şekil 46-49).

Kontrol grubunda az sayıda hücrede (9,08 ± 2,64) tespit edilen kaspaz 8 immünpozitif hücre sayısının, D (31,14 ± 10,54) ve DS (33,71 ± 7,99) gruplarında, diyabetin etkisiyle anlamlı olarak arttığı bulunmuştur ($P<0.001$; Tablo 9).

Diyabet ve DS grupları arasında ise kaspaz 8 (+) hücre sayısında anlamlı bir fark tespit edilmemiştir ($P=0.812$).

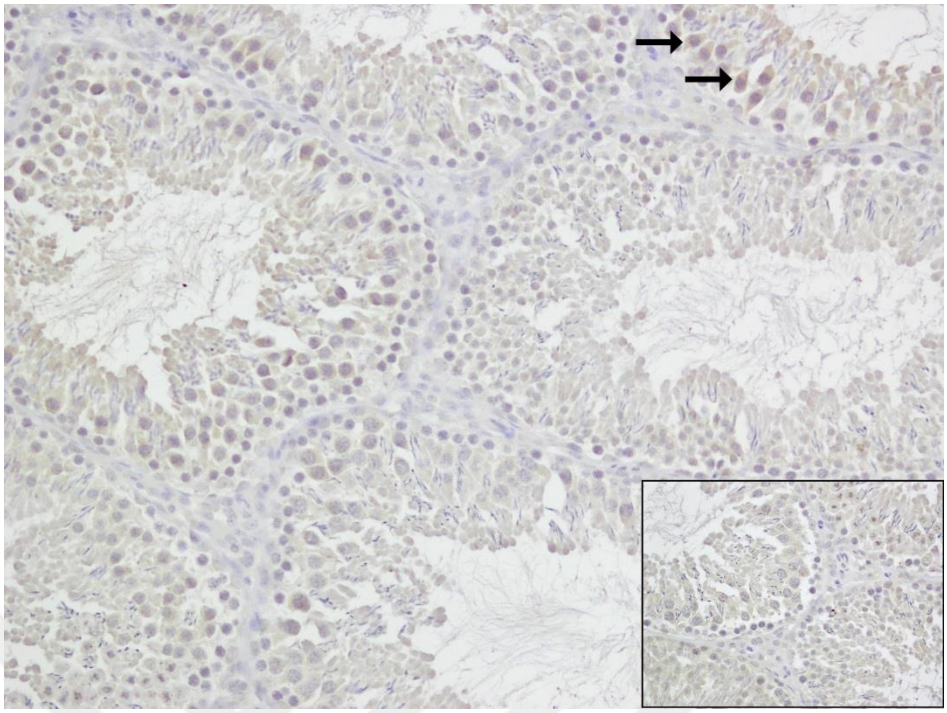

Şekil 44. C grubuna ait testis doku kesitlerinde, kaspaz 8 immünreaktivitesi, kaspaz 8 pozitif hücreler kahverengi sitoplazmaları ile izlenmektedir (→), X200, hematoksilen zıt boyaması. İçsel resim: Negatif, X400.

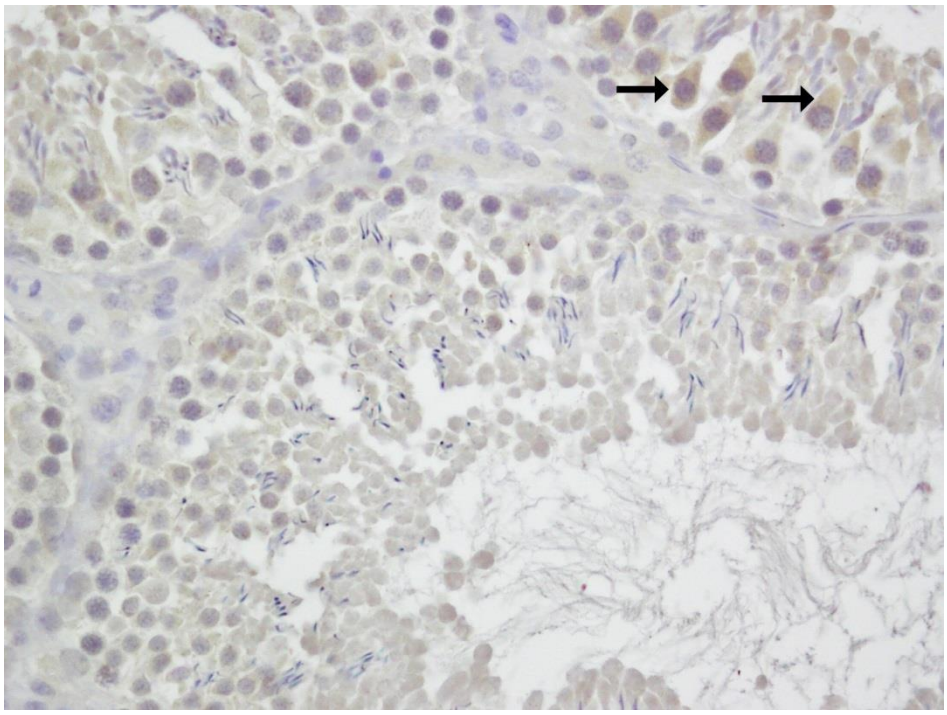

Şekil 45. C grubuna ait testis doku kesitlerinde, sitoplazmik olarak izlenen kaspaz 8 pozitif hücreler (→), X400, hematoksilen zıt boyaması.

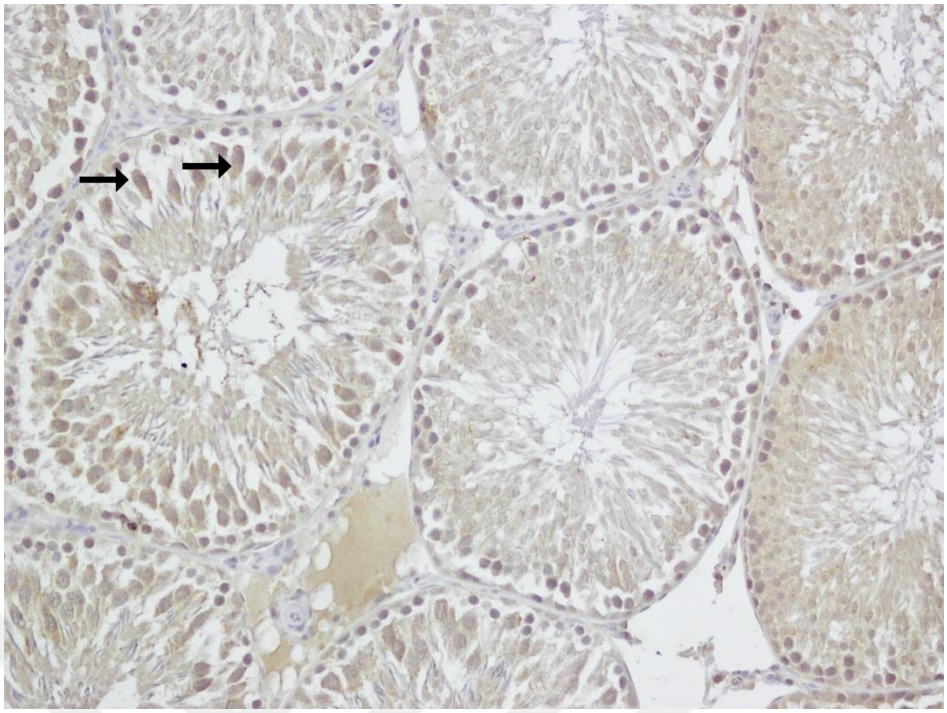

Şekil 46. D grubuna ait seminifer tübül kesitlerinde, kaspaz 8 pozitif hücreler (→), X200, hematoksilen zıt boyaması.

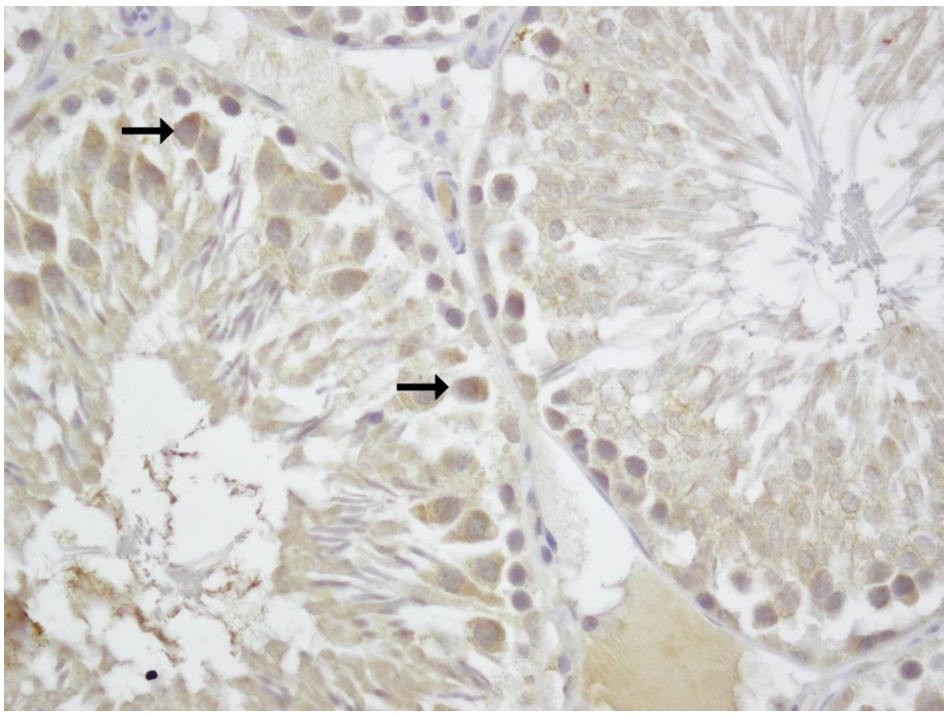

Şekil 47. D grubuna ait testis doku kesitlerinde, kaspaz 8 immünreaktivitesi spermatosit hücrelerinde sitoplazmik olarak izlenmektedir (→), X400, hematoksilen zıt boyaması.

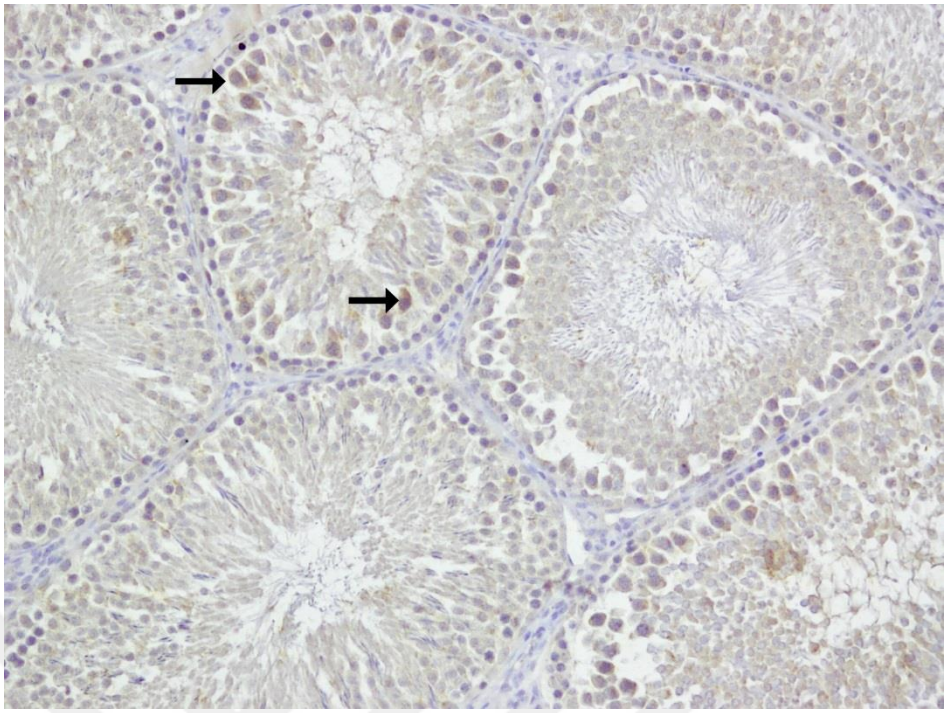

Şekil 48. DS grubuna ait testis doku kesitlerinde, kaspaz 8 immünreaktivitesi, kaspaz 8 pozitif hücreler kahverengi sitoplazmaları ile tespit edilmiştir (→), X200, hematoksilen zıt boyaması.

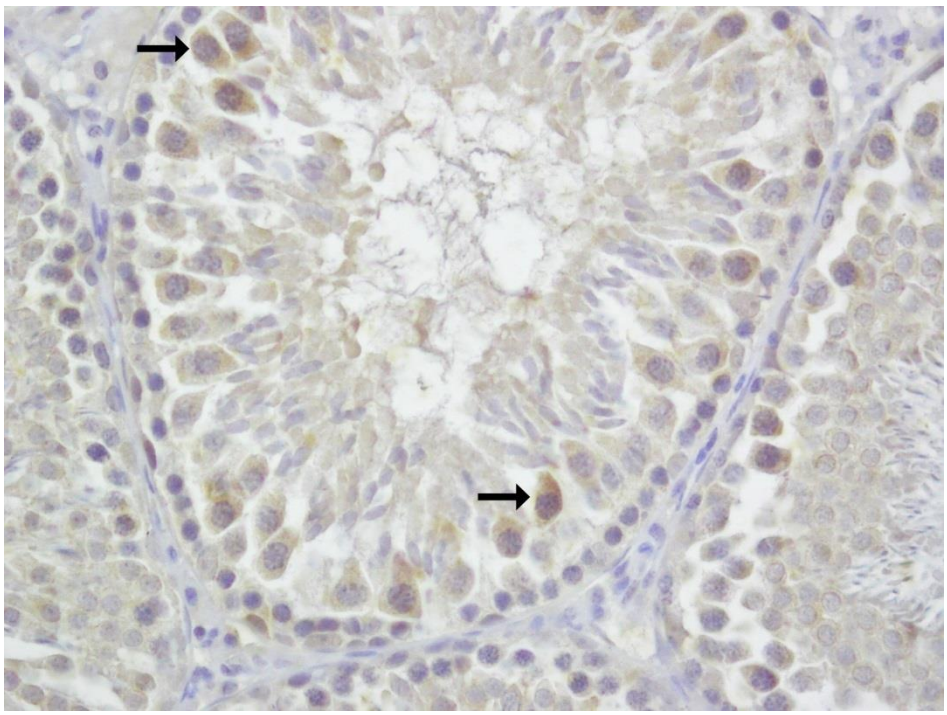

Şekil 49. DS grubu testis doku kesitlerinde, kaspaz 8 pozitif hücreler özellikle spermatosit-I hücrelerinde kahverengi sitoplazmaları ile dikkat çekmektedir (→), X400, hematoksilen zıt boyaması.

TARTIŞMA

Son yıllarda yapılan çalışmalar, hem Tip 1 hem de Tip 2 diyabetli erkek bireylerde, kontrol edilemeyen hiperglisemi ve insülin direncinin, erkek üreme fonksiyonlarını ve sperm kalitesini önemli ölçüde etkilediğini göstermiştir. Günümüzde diyabet sebebiyle ortaya çıkan erkek infertilitesi, bu hastalığın birçok önemli büyük komplikasyonları arasındaki yerini almıştır. Bu sebeple çalışmalarda sıkça bahsedilen bir araştırma konusu haline gelmiştir. (1, 5, 53-55).

Yüksek yağlı diyet sonrası ağırlık bulguları incelendiğinde; bizim bulgularımızda gruplar arasında herhangi bir fark tespit edilmemiş, ancak diyabet oluşturulduktan sonra vücut ağırlıklarının, 6 haftalık deney sonunda azaldığı saptanmıştır. Çalışmamızdan farklı olarak, Sirinivasan ve ark. (106), YYD ve Tip 2 diyabet oluşturduktan sonra, diyabetik grupta, kontrol grubuna göre ağırlık değerlerinin anlamlı olarak arttığı bildirilmiştir. Bir başka çalışmada ise YYD sonrası ağırlık bulgularında, kontrol grubuna göre diyet uygulanan grupta anlamlı bir artış tespit edildiği, Tip 2 diyabet sonrasında ise gruplar arası bir fark bulunmadığı gösterilmiştir (107). Magalhães ve ark. (108) ise 12 günlük diyet sonrasında yaptıkları ağırlık ölçümlerinde, diyet grubu ile kontrol grubu arasında anlamlı bir fark olmadığını, STZ ile Tip 2 diyabet oluşturulduktan sonra ise diyet grubunda, kontrol grubuna göre ağırlıkların anlamlı olarak düştüğünü ifade etmişlerdir.

Yapılan çalışmalarda, diyabet etkisine bağlı olarak deney gruplarında vücut ağırlık kayıpları izlenmiştir (6, 7, 47, 98, 109, 110). Bu çalışmalarla doğru orantılı olarak; bizim çalışmamızda da deney sonunda ölçülen vücut ağırlıklarının; diyabet oluşturulan D ve DS gruplarında, C grubuna göre anlamlı derecede azaldığı tespit edilmiştir. Fakat bizim bulgularımızın aksine, Ayuob ve ark. (16) 'nın 2015 yılında yapmış oldukları çalışmada, hem

STZ uygulanan grupta hem de sitagliptin verilen grupta, kontrol grubuna göre vücut ağırlıklarında bir artışın olduğunu belirtmişlerdir. Marques ve ark. (111) 2019 yılında yaptıkları çalışmalarında ise 5 mg/kg sitagliptini 2 hafta süreyle uygulamışlar ve deney sonu vücut ağırlıklarında sitagliptine bağlı bir fark tespit etmediklerini ileri sürmüşlerdir. Çalışmamızda, D grubu ile DS grubu karşılaştırıldığında ise sitagliptin uygulanan DS grubunda deney sonu vücut ağırlıklarında anlamlı bir artış tespit edilmiştir. Bu sebeple, diyabete bağlı vücut ağırlık kayıplarının önlenmesinde sitagliptinin dozu ve süresinin etkin bir role sahip olduğu düşünülmüştür.

Diyabet ile birlikte vücut ağırlıklarının yanı sıra, testis ağırlıklarında da azalma olduğu pek çok çalışmada ileri sürülmüştür (16, 52, 99, 112, 113). Çalışmamızda diyabet oluşturulan gruplarda, testis ağırlık ortalamalarının kontrol grubuna göre anlamlı olarak azaldığı tespit edilmiştir. Fakat deney sonu vücut ağırlıklarında tespit ettiğimiz ve sitagliptine bağlı olduğunu düşündüğümüz artış, testis ağırlıklarında gözlenmemiştir. İki hafta YYD uygulaması sonrasında, tek doz 35 mg/kg STZ ile diyabet oluşturduğumuz ve DS grubunda 6 hafta süresince 10 mg/kg sitagliptin tedavisi gerçekleştirdiğimiz çalışmamızda, deney sonunda D ve DS grubu testis ağırlık ortalamaları karşılaştırıldığında anlamlı bir farka rastlanmamıştır. Bizim bulgularımızdan farklı olarak Ayuob ve ark. (16) 6 hafta süreyle 30 mg/kg sitagliptin uygulandıkları çalışmalarında, bu grupta, diyabet grubuna göre testis ağırlıklarında anlamlı bir artış olduğunu bildirmişlerdir. Testis/vücut ağırlığı (TAİ) oranları bulgularımız, tek doz 50 mg/kg STZ ile diyabet indüksiyonu uygulayan Ghosh ve ark. (114) ile Rashid ve Sil (115)'den farklıdır. Bu araştırıcılar, STZ uygulanması sonrasında TAİ değerlerinin diyabet etkisiyle azaldığını göstermişlerdir. Çalışmamızda, TAİ değerlerinin Kızılay ve ark. (47)'nın çalışmalarına benzer şekilde arttığı tespit edilmiştir.

Yüksek yağlı diyet ve düşük doz STZ enjeksiyonu ile diyabet oluşturulan birçok çalışmayla (116-119) uyumlu olarak, bizim çalışmamızda da C grubuna kıyasla, D ve DS gruplarında STZ enjeksiyonundan 48 saat sonra kuyruk veninden alınan kan örneklerinde ölçülen glukoz değerleri istatistiksel olarak anlamlı derecede yüksek bulunmuştur. Bu ölçümler neticesinde, STZ uygulamasının ardından, diğer çalışmalarda olduğu gibi (98-100) kan glukoz seviyeleri 250 mg/dl üzerinde olan denekler, diyabetik kabul edilmişlerdir.

Diyabet hastalığında, hem tek başına hem de kombine tedaviler şeklinde kullanılan ilaçlardan biri olan sitagliptinin; kan glukoz düzeylerine olan pozitif etkisi, klinik ve deneysel çalışmalar ile ortaya konulmuştur (8-10, 16). Bizim çalışmamızda da, 10 mg/kg intragastrik sitagliptin tedavisinin kan glukoz düzeyine olan etkisi, bu çalışmalar ile uyumlu olarak DS grubunda D grubuna göre anlamlı derecede düşük bulunmuştur. Fakat C grubu ile DS grubu

kıyaslandığında, halen kan glukoz düzeylerinin istenilen seviyede olmadığı göz önünde bulundurulmalıdır. Liu ve ark. (120)'nın 2020 yılında, iki farklı sitagliptin dozunun kan glukoz seviyelerine olan etkisini gösterdikleri çalışmalarında, 8 hafta süreyle 5 mg/kg ve 10 mg/kg intragastrik sitagliptin uygulanan gruplar arasında kan glukoz düzeyleri bakımından farklı sonuçlar elde ettiklerini göstermişlerdir. Bu çalışmada, 10 mg/kg dozda uygulanan sitagliptinin, 5 mg/kg düşük doza göre, kan glukoz düzeylerini düşürmede daha etkili olduğu ileri sürmüşlerdir. Ayuob ve ark. (16) çalışmalarında kan glukoz düzeylerine etki edebilecek ve T2DM tedavisinde sıklıkla kullanılan metformin, pioglitazon ve sitagliptini kullanmışlardır. Çalışmada, HbA_{1c} düzeyleri ve açlık kan glukoz düzeyleri 6 hafta süreyle takip edildiğinde, 30 mg/kg dozda kullanılan sitagliptinin, kontrol grubuna göre, bu parametreleri düşürdüğü fakat diğer iki ajanın, sitagliptinden daha iyi sonuçlar verdiğini göstermişlerdir. Birçok çalışmada, kan glukoz düzeylerine olan etkisi kanıtlanan sitagliptinin, bu etkisini süre ve doz bağımlı olarak, daha düşük düzeylere çekebileceği düşünülmektedir.

Diyabetik erkek bireylerde meydana gelen; hipogonadizm, libido azalması, erektil disfonksiyon ve retrograd ejakülasyon gibi ürogenital sorunlar, bireylerin yaşam kalitesini etkilemektedir (5, 50, 51, 121, 122). Ayrıca bu bireylerde, sperm sayı ve hareketliliğinde azalma, hipotalamus-hipofiz-testis ekseninde değişiklikler nedeniyle testosteron, FSH ve LH seviyelerinde meydana gelen düşüşler, diyabete bağlı deneysel ve klinik bulgular arasındadır (3, 16, 50, 123, 124). Deneysel diyabet oluşturulmuş sıçanlarda, serum testosteron, FSH ve LH seviyelerinde azalmaların meydana geldiği çeşitli çalışmalarda bildirilmiştir (16, 52, 54, 114, 125, 126). Bu çalışmalara benzer şekilde, bizim çalışmamızda da D ve DS gruplarında, kontrol grubuna göre testosteron, FSH ve LH seviyelerinde azalmaların meydana geldiği tespit edilmiştir. Ayuob ve ark. (16), sitagliptin tedavisinin testosteron seviyelerini önemli ölçüde etkilemediğini göstermiştir. Bulgularımıza göre D ve DS grubu testosteron değerlerinde herhangi bir farka rastlanmamıştır. Abdelzaher ve ark. (127), testis torsiyon/detorsiyon modeli uyguladıkları çalışmalarında, sitagliptinin koruyucu etkilerini araştırmışlar ve sitagliptin kullanılan grupta, torsiyon/detorsiyon grubuna göre testosteron düzeylerinin arttığını tespit etmişlerdir. Abdel-Aziz ve Abdel Hafez (128) testiküler iskemi/reperfüzyon (I/R) hasarına karşı sitagliptinin koruyucu rolü olduğunu bildirmişlerdir. Çalışmalarında, I/R ile birlikte normal seviyelerden daha düşük gözlemlenen serum testosteron seviyelerinin, sitagliptin ile yükseldiğini vurgulamışlardır. Farklı hastalık modellerinde uygulanan sitagliptinin, testosteron seviyeleri üzerine etki göstermesine rağmen, diyabetik sıçanlarda, serum testosteron düzeylerinin sitagliptin ile birlikte kontrol altına alınamadığı gözlemlenmektedir.

Testosteron bulgularımıza benzer şekilde deneklerimizin, serum FSH ve LH düzeyleri diğer çalışmalarla uyumlu olarak diyabetik gruplarda, kontrol grubuna göre düşük bulunmuş ve ayrıca D ile DS grupları arasında da anlamlı bir farka rastlanmamıştır. Literatürde deneysel diyabet oluşturulmuş çalışmalarda, sitagliptin ile birlikte FSH ve LH düzeylerinin incelendiği çalışmaya rastlanılmamıştır. Fakat Ahmed ve ark. (129), doxorubicin ile testiküler toksisite oluşturdukları çalışmalarında, sitagliptin kullanarak testosteron, FSH ve LH seviyelerindeki değişimi incelemişlerdir. Elde ettikleri bulgulara göre, toksisite sonucu serum konsantrasyonları azalan testosteron ve FSH hormonlarının seviyelerinde, sitagliptin kullanımı ile birlikte belirgin önemli bir artış bildirmişlerdir. Aynı çalışmada, LH hormon seviyelerinde de istatistiksel olarak anlamlı olmayan bir artıştan bahsetmişlerdir.

Diyabetik testis dokusuna ait histopatolojik bulgularımız; seminifer tübül çaplarında azalma, spermatogenik seri hücrelerinde organizasyon bozuklukları ve vakuolizasyonlar, tübül lümenine dökülen hücreler, bazı seminifer tübüllerde çok nükleuslu dev hücreler ve tübül bazal membranlarında meydana gelen kalınlaşmalar olarak özetlenebilir. Hiperglisemi sebebiyle testis dokusunda meydana gelen bu bozulmalar, birçok araştırıcı tarafından da tespit edilmiştir (6, 7, 47, 49, 98, 110, 113, 130, 131). Histopatolojik olarak testis doku morfolojisini değerlendirmek amacıyla kullanılan Johnsen skoru değerleri, deneysel diyabet oluşturulmuş deneklerde düşmektedir (7, 47) ki bu çalışmamızda elde ettiğimiz Johnsen skoru sonuçları da literatürle örtüşmektedir.

Abdelzaher ve ark. (127), torsiyon/detorsiyon (T/D) uyguladıkları çalışmalarında, testiste meydana gelen dejeneratif bulguları tanımlamışlardır. T/D'dan 1 saat önce verilen 5 mg/kg sitagliptin grubunda, dejeneratif bulgularda ve kaspaz 3 düzeylerinde azalmanın yanı sıra testosteron düzeylerinde bir artış tespit etmişlerdir. Arab ve ark. (132) ise kadmiyumun indüklediği testis hasarına karşı, 10 mg/kg sitagliptini 4 hafta süreyle uygulamışlardır. Sitagliptinin, testis dokusunda anti apoptotik protein olan Bcl-2'yi yukarı regüle etmesi ve apoptotik protein olan Bax'ı aşağı regüle etmesiyle apoptotik reaksiyonları azalttığını bildirmişlerdir. Ayrıca sitagliptinin, otofajiyi etkileyerek koruyucu etkiler gösterdiğini vurgulamışlardır. Bu araştırıcıların aksine, bizim bulgularımızda diyabetik testis dokusunda sitagliptin tedavisiyle, ne hormonal ne de morfolojik düzeyde iyileştirici etkiler ortaya çıkmamıştır. Çalışmalarda görüldüğü üzere, testis üzerinde direkt olarak hasara neden olan hastalık modellerinde sitagliptinin koruyucu etkisi gösterilmiştir. Fakat, diyabet gibi tüm organizmayı etkileyen, sistemik hastalıklar söz konusu olduğunda, sitagliptinin tek başına yeterli olamadığı ve daha kombine tedavilere ihtiyaç duyulabileceği kanısındayız.

Diyabetik bireylerde hiperglisemi sebebiyle ortaya çıkan oksidatif stres; testis dokusunda histopatolojik değişimlere neden olmaktadır (7, 53, 57, 133). Diyabetik sıçanların serum LH, FSH ve testosteron düzeylerinde meydana gelen azalmalar (52, 54) ve pankreastaki Langerhans adacığı β hücrelerinin kaybına bağlı olarak ortaya çıkan insülin eksikliği sonucunda, insülin-aracılı hücre proliferasyonunun azaldığı ve bunlara bağlı olarak seminifer tübüllerdeki spermatogonyumların da sayısının azalması sonucunda, seminifer tübül çaplarının küçüldüğü bildirilmiştir (134, 135). Diğer birçok araştırmaya benzer şekilde (52, 100, 136), bizim çalışmamızda da diyabet oluşturulan gruplarda seminifer tübül çapları azalmıştır. Kizilay ve ark. (47) 2021 yılında yayınladıkları çalışmalarında, 10 mg/kg sitagliptini 6 hafta süresince deneklere uygulamışlar ve seminifer tübül çaplarının sitagliptin uygulanan grupta, diyabet grubuna göre arttığını ileri sürmüşlerdir. YYD uygulaması ve STZ dozu açısından farklı olan çalışmamızda ise aynı doz ve sürelerde sitagliptin uygulanmış, fakat seminifer tübül çaplarında diyabet grubu ile sitagliptin grubu arasında anlamlı bir fark tespit edilmemiştir.

Cameron ve ark. (63) diyabetik anjiyopatiye bağlı olarak damar duvarlarında meydana gelen kalınlaşmadan dolayı seminifer tübül beslenmesinin bozulduğunu ve bu beslenme bozukluğunun spermatogenezi olumsuz yönde etkilediğini bildirmişlerdir. Ayrıca bazal membranlarda oluşan bu kalınlaşmanın, Leydig hücre disfonksiyonu sebebiyle azalmış olan testosteronun, seminifer tübül içerisine difüzyonunu zorlaştırarak, spermatogenezin devamlılığını engelleyebileceği ileri sürülmüştür. Diyabet sebebiyle seminifer tübül bazal membranlarında meydana gelen kalınlaşmalar diğer araştırıcılar tarafından da bildirilmiştir (7, 47, 135, 136). Çalışmamızda D ve DS grubu seminifer tübül bazal membranlarında C grubuna göre anlamlı bir artış tespit edilmiştir. Kizilay ve ark. (47), sitagliptin tedavisinin testis dokusunda seminifer tübül bazal membranlarındaki kalınlaşmayı azalttığını bildirmelerine karşın, çalışmamızda D ve DS grubu arasında anlamlı bir fark bulunmamıştır. Bizim çalışmamızdan farklı olarak, bu araştırıcılar tek doz 60 mg/kg STZ kullanmış ve öncesinde yüksek yağlı diyet uygulamamışlardır.

Çalışmamızın testis dokusu proliferasyon indeksi bulgularında, diğer çalışmalarla da (46, 50, 112, 135) uyumlu bir biçimde, diyabetik grupta kontrol grubuna göre anlamlı bir azalma tespit edilmiştir. Ancak diyabet indüksiyonu sonrasında 6 hafta süreyle sitagliptin tedavisi uyguladığımız DS grubu ile D grubu karşılaştırıldığında, proliferasyon indeksi değerlerinde anlamlı bir fark bulunmamıştır. Mega ve ark. (148) çalışmamızla uyumlu olarak 10 mg/kg sitagliptini 6 hafta süresince uygulamışlar ve sitagliptinle uyarılmış glukagon benzeri peptid 1 (GLP-1)'in pankreas adacık hücrelerinin proliferasyonunun artırılması ve adacık neogenezinin indüklenmesi yoluyla, yeni hücrelerin gelişimini destekleyebileceğini

savunmuşlardır. Bu araştırıcıların aksine, Femia ve ark. (137) sitagliptin tedavisinin kolon karsinogenezinde hücre proliferasyonu üzerine etkili olmadığını bildirmişlerdir.

Hiperglisemi sonucu ortaya çıkan oksidatif stres, hem hücre organellerine hem de DNA'ya zarar vermektedir. Stres sonucu mitokondriden salınan sitokrom C, kaspazların aktivasyonuna neden olarak, hücreyi apoptozise sürüklemektedir (58, 112). Diyabet sebebiyle meydana gelen oksidatif stresin, apoptozisi indükleyerek testiküler disfonksiyona neden olduğu çalışmalarda bildirilmiştir (3, 53, 98, 99). TUNEL yöntemi, apoptozisi değerlendirmek için sıklıkla kullanılan bir tekniktir. Bu yöntem kulanılarak testis dokularında apoptotik tübül (6, 138, 139) ve apoptotik hücre (6, 140) indeksleri ölçülmektedir.

Abdel-Aziz ve ark. (128) testiküler iskemi/reperfüzyon (I/R) modelinde sitagliptinin koruyucu rolü üzerine yaptıkları çalışmalarında, ölüm kaskadı başlatıcı enzim ve apoptotik hücreler için önemli bir belirteç olan kaspaz 3 ekspresyonunun sitagliptin tedavisi ile birlikte azaldığını ve sitagliptinin I/R hasarı sonucu ortaya çıkan apoptozise karşı koruyucu olduğunu bildirmişlerdir. Kizilay ve ark. (47) ise STZ ile Tip 1 diyabet oluşturdukları çalışmalarında, TUNEL yöntemini kullanarak testis dokusundaki apoptozisi değerlendirmişlerdir. Yaptıkları çalışmalarında, apoptotik hücre ve tübül indekslerinin, diyabetik gruba kıyasla sitagliptin tedavisi uygulanan grupta azaldığını tespit etmişlerdir. Çalışmamızda elde ettiğimiz apoptotik hücre ve apoptotik tübül indeksi değerlerinde, diğer çalışmalarla uyumlu olarak, diyabet oluşturulan gruplarda, kontrol grubuna göre anlamlı bir artış tespit edilmiştir (6, 7, 47). Ancak diyabet grubu ile diyabet oluşturulduktan sonra 6 hafta süresince, her gün 10 mg/kg sitagliptin uyguladığımız DS grubu karşılaştırıldığında ise apoptotik hücre ve apoptotik tübül indeks değerleri arasında anlamlı bir fark tespit edilmemiştir. Tip 2 diyabet modeli oluşturduğumuz çalışmamızda, sitagliptinin testis dokusunda meydana gelen apoptozise karşı olumlu bir etki göstermediği saptanmıştır.

Deneysel olarak indüklenmiş farklı modellerde, testis dokusunda meydana gelen apoptoziste, Fas/FasL ölüm yolağının rolünü gösteren birçok çalışma bulunmaktadır. Fas/FasL sinyal yolağının, germ hücre apoptozunun önemli bir düzenleyicisi olduğu ve sperm üretiminin homeostazında önemli bir rolü olduğu da çalışmalarda bildirilmiştir (141, 142). Ancak, testis dokusunda meydana gelen apoptozis neticesinde, sperm sayı ve kalitesinde düşüşlerin meydana geldiği vurgulanmıştır (141). Zhang ve ark. (141) 2018 yılında yaptıkları çalışmalarında, varikosel modeli oluşturarak sıçan testis dokusunu incelemişlerdir. Varikosel sebebiyle izlenen skrotal sıcaklık artışı ve hipoksiye bağlı olarak, apoptozisin arttığını ortaya koymuşlardır. Fas/FasL sinyal yolağının varikosel nedeniyle aktive olmasının, hem Sertoli hem de germ hücrelerinde apoptozisle sonuçlandığını saptamışlardır. Ayrıca, Guo ve ark. (142) 2015 yılında

yaptıkları çalışmalarında, ısı stresinin Sertoli hücrelerinde apoptozisi indüklediğini ve Fas, FasL ve kaspaz 8 ekspresyonlarının bu hücrelerde arttığını bildirmişlerdir.

Dai ve ark. (143) 2021 yılında yaptıkları çalışmalarında, Bisfenol S sebebiyle meydana gelen oksidatif stres ve ROS oluşumunun, testis dokusunda meydana gelen apoptoziste etkili olduğunu ve Fas/FasL ifadelerini artırdığını bildirmişlerdir. Oksidatif stres ve testis hasarıyla ilgili bir başka çalışma da Yao ve ark. (144) tarafından gerçekleştirilmiştir. Bu araştırıcılar, sigara dumanı ile indüklenen oksidatif stresin, testis dokusunda Fas/FasL aracılı apoptozise neden olduğunu bildirilmişlerdir.

Hiperglisemi sebebiyle de ortaya çıkan oksidatif stresin, diyabet patogenezinde rol oynadığı bilinmektedir. Deneysel diyabet modeli oluşturulmuş birçok çalışmada, hipergliseminin serbest radikal oluşumunu artırarak, oksidatif stresin ortaya çıkmasında etkili olduğu gösterilmiştir (54, 145-147). Serbest radikaller tarafından oluşan reaktif oksijen türleri (ROS); hücrelerin protein, karbonhidrat, lipid ve DNA gibi bileşenlerini etkileyerek bu yapılarda bozulmalara yol açmaktadır (49, 55). Bu hasarların meydana gelmesi sonucunda, hücreler apoptotik mekanizmalar ile ölüme sürüklenmektedir (148). Memeli testislerinde, Sertoli hücreleri tarafından eksprese edilen FasL ve germ hücreleri tarafından eksprese edilen Fas'ın testiküler hücre apoptozunu indüklediği bilinmektedir (149, 150).

Diyabetik dokularda Fas ve FasL immünreaktiviteleri ile ilgili sınırlı sayıda çalışma bulunmaktadır. Bayram ve ark. (6) deneysel diyabet oluşturdukları çalışmalarında testis dokusunda Fas/FasL sinyal yolağının, hiperglisemi sonucunda tetiklenerek kaspaz kaskadını başlattığı ve hücreleri apoptozise sürüklediğini vurgulamışlardır. Xu ve ark. (151) 2019 yılında, sitagliptinin diyabetik nefropatili sıçanlarda kan glukoz düzeylerini düşürdüğü, inflamasyon ve apoptozisi azaltığını bildirmişlerdir. Yapılan literatür taramalarında, diyabetik birey ya da deneklerde, testis dokusunda sitagliptinin Fas/FasL yolu üzerine olan etkisini gösteren bir çalışmaya rastlanmamıştır. Lietratürde mevcut olan, sitagliptin ve Fas/FasL ilişkisini araştıran çalışmalar neticesinde sitagliptinin, kan glukoz değerlerini düşürmek suretiyle, oksidatif stresi ve dolayısıyla reaktif oksijen türlerini azaltarak, germ hücre apoptozisini engelleyebileceği düşünülmüştür. Bu sebeple, çalışmamızın da hipotezini oluşturan, sitagliptinin kan glukoz düzeylerini etkileyerek, testis dokusunda ortaya çıkabilecek histopatolojilere karşı koruyucu olabileceği görüşünden yola çıkarak, Fas/FasL yolağına olası etkilerini belirleyebilmek amacıyla yaptığımız Fas ve FasL immünohistokimya analizine bakıldığında; Fas ve FasL immünreaktivitelerinin, diyabet oluşturulan D ve DS gruplarında, kontrol grubuna göre anlamlı olarak arttığı bulunmuştur. Fakat sitagliptin tedavisi uygulanan DS grubu Fas ve FasL ifadeleri, diyabetik grup ifadeleriyle karşılaştırıldığında anlamlı bir fark elde edilmemiştir ve bu sonuç

bize, sitagliptinin testis dokusunda meydana gelen Fas/FasL aracılı apoptozise karşı etkili olamadığını düşündürmüştür. Ancak sitagliptinin uygulama doz ve süre değişiklikleri, belki ileride yapılacak çalışmalarda farklı sonuçlar doğurabilecektir.

Çalışmamızda, kaspaz 8 immünohistokimyasal bulguları incelendiğinde, beklentiler doğrultusunda (6, 152, 153), kontrol grubuna göre, diyabetik gruplarda önemli artışlar tespit edilmiştir. Sitagliptin kullanımına bağlı olarak testis dokusunda kaspaz 8 aktivasyonunu gösteren çalışmalar bulunmamakla birlikte, Marques ve ark. (154) 14 gün boyunca 30 mg/kg sitagliptin tedavisinin, sıçan böbrek dokusunda inflamasyon ve apoptozu azalttığını bildirmişlerdir. Sitagliptin tedavisi sonucunda bizim bulgularımızda ise D ve DS grubu arasında anlamlı bir fark bulunmamıştır. Bu doğrultuda, sitagliptinin Fas/FasL sinyal yolağı üzerine bir etkisinin bulunmadığı, bu bulgumuzun TUNEL ve kaspaz 8 bulgularımız ile de desteklendiği tespit edilmiştir.

Çalışmamızda, yüksek yağlı diyet ve düşük doz STZ ile Tip 2 diyabet modeli oluşturulan sıçanlar kullanılmıştır. Sitagliptinin, Tip 1 diyabet modeli oluşturulan çalışmalarda testis dokusu üzerine olumlu etkileri gösterilmesine rağmen, bizim çalışmamızda diyabet sebebiyle testis dokusunda meydana gelen hasarlara karşı, 6 hafta süresince 10 mg/kg intragastrik sitagliptin uygulamasının beklediğimiz pozitif etkileri meydana getirmediği tespit edilmiştir.

Elde ettiğimiz sonuçlar neticesinde, oral anti-diyabetik ilaç olarak kullanılan sitagliptinin, kan glukoz düzeylerini azalttığı fakat hormonal düzeyde serum testosteron, FSH ve LH seviyelerini etkilemediği tespit edilmiştir. Sitagliptinin, farklı doku ve organlarda, apoptozisi azalttığı ve koruyucu etki gösterdiği bildirilmesine rağmen, diyabet sebebiyle testis dokusunda meydana gelen hasara ve apoptozise karşı herhangi bir etkisinin olmadığı immünohistokimyasal olarak belirlenmiştir. Sitagliptinin özellikle Tip 2 diyabet modellerinde testis hasarına karşı korunmada tek başına yeterli olmadığı ya da çalışmamızda kullanılan dozdan daha yüksek doz ve sürelerde uygulanarak farklı çalışmalarla da desteklenmesi gerektiği kanaatindeyiz.

SONUÇLAR

Çalışmamızda, oral anti-diyabetik ilaç olarak 2006 yılından beri FDA onayı ile kullanılan sitagliptinin; diyabet sebebiyle ortaya çıkan hiperglisemiye karşı kan glukoz düzeylerine, testis dokusunda meydana gelen histopatolojik ve biyokimyasal değişimlere, özellikle testiküler hücrelerin apoptozisine etkileri araştırılmıştır.

Tüm incelemeler sonucunda kontrol grubu, diyabet grubu ve sitagliptin grubu karşılaştırıldığında;

1. Deney sonu vücut ağırlık ortalamalarının; diyabet ve sitagliptin grubunda, kontrol grubuna göre düşük bulunduğu, sitagliptin grubunda ise diyabet grubuna göre yüksek olduğu,

2. Testis ağırlık ortalamalarının; kontrol grubuna kıyasla, her iki deney grubunda da istatistiksel olarak anlamlı bir şekilde düşük, TAİ değerlerinin ise her iki grupta arttığı ve bu iki kriter açısından diyabet ve sitagliptin grupları arasında istatistiksel olarak anlamlı bir fark bulunmadığı,

3. STZ sonrası kan glukoz düzeylerinin her iki grupta da, kontrol grubuna göre anlamlı olarak yükseldiği, fakat sitagliptin grubunda deney sonu kan glukoz düzeylerinde sitagliptinin etkisine bağlı olarak diyabet grubuna göre düştüğü,

4. Serum testosteron, FSH ve LH düzeylerinin; diyabetik iki grupta, kontrol grubuna göre anlamlı olarak azaldığı, iki grup kendi arasında kıyaslandığında ise anlamlı bir farkın olmadığı,

5. Seminifer tübül çapı, bazal membran kalınlıkları ve Johnsen skoru değerlerinin, diyabet ve sitagliptin gruplarında, kontrol grubuna göre anlamlı olarak düşük bulunduğu, her iki grup arasında ise bu kriterler açısından önemli bir fark bulunmadığı,

6. TUNEL metoduyla değerlendirilen apoptotik tübül ve hücre indeksleri ile Fas, FasL ve kaspaz 8 immünohistokimyasal bulgularının, kontrol grubuna kıyasla her iki deney grubunda da istatistiksel anlamlılıkla yüksek, iki grup arasında ise bu değerler açısından azalmalara rağmen istatistiksel fark olmadığı,

7. Proliferasyon indeksleri açısından ise kontrol grubuna kıyasla her iki deney grubunda da anlamlı bir azalma olduğu ve iki deney grubu arasında herhangi bir fark bulunmadığı tespit edilmiştir.

İki hafta süresince yüksek yağlı diyet uygulamasından sonra, tek doz 35 mg/kg streptozotosin kullanımıyla deneysel diyabet oluşturduğumuz ve 6 hafta süresince, her gün 10 mg/kg sitagliptin uyguladığımız çalışmamızdan elde edilen veriler sonucunda; diyabetik deneklerde meydana gelen hiperglisemiye karşı, 10 mg/kg sitagliptin kullanımının kan glukoz düzeylerini azaltıcı etkisi saptanmıştır. Fakat sitagliptinin, diyabet sonucunda azalan serum testosteron, FSH ve LH seviyelerine etkisinin bulunmadığı tespit edilmiştir. Ayrıca sitagliptinin, diyabet sebebiyle testis dokusunda ekspresyonları artan apoptotik proteinlere etkisinin bulunmadığı, Tunel ve immünohistokimyasal metodlarla belirlenmiştir. Sitagliptinin farklı doku ve organlarda, apoptozisi azalttığı bildirilmesine rağmen, diyabet neticesinde testis dokusunda meydana gelen histopatolojik değişimlere karşı herhangi bir etkisinin olmadığı tespit edilmiştir. Sitagliptinin uyguladığımız Tip 2 diyabet modelinde, testis hasarına karşı korunmada tek başına yeterli olmadığı ve çalışmamızda kullanılan doz ve/veya sürelerden daha farklı tedaviler uygulanarak, yeni çalışmalarla desteklenmesi gerektiği kanaatindeyiz.

.

ÖZET

Sitagliptinin, kan glukoz düzeylerini kontrol altına alarak, diyabet sebebiyle testis dokusunda meydana gelen apoptozisi azaltabileceği ve dolayısıyla hormonal aktiviteyi de düzenleyerek, spermatogenezi olumlu yönde etkileyebileceği öngörüldüğünden dolayı, bu çalışma planlanmıştır.

34 adet Sprague-Dawley cinsi erkek sıçandan; 1.grup: Kontrol grubu (n=10). 2.grup: Diyabet grubu (D); 2 hafta süresince yüksek yağlı diyet sonrası, tek doz 35 mg/kg streptozotosin intraperitoneal verilen grup (n=12). 3.grup: Diyabet + Sitagliptin grubu; 2 hafta süresince yüksek yağlı diyet uygulamasından sonra 35mg/kg STZ'nin tek doz intraperitoneal verildikten sonra, 6 hafta süresince, her gün 10mg/kg sitagliptin intragastrik yoldan verilen grup (n=12) oluşturulmuştur.

STZ sonrası kan glukoz düzeylerinin her iki grupta da, kontrol grubuna göre anlamlı olarak yüksek, deney sonunda sitagliptin grubunda ise kan glukoz düzeylerinde diyabet grubuna göre düşük olduğu tespit edilmiştir. Testosteron, FSH ve LH düzeylerinin iki grupta da kontrol grubuna kıyasla düşük bulunduğu, iki grup kendi arasında kıyaslandığında anlamlı bir farkın olmadığı saptanmıştır. Seminifer tübül çapı, bazal membran kalınlıkları ve Johnsen skoru değerleri ile proliferasyon indekslerinin diyabet ve sitagliptin gruplarında, kontrol grubuna göre anlamlı olarak düşük bulunduğu, her iki grup arasında ise anlamlı fark bulunmadığı tespit edilmiştir. Apoptotik tübül ve hücre indeksleri ile Fas, FasL ve kaspaz 8 bulgularının, kontrol grubuna kıyasla her iki grupta da anlamlı olarak yüksek olduğu, iki grup arasında ise bu değerler açısından herhangi bir fark bulunmadığı belirlenmiştir.

Sonuç olarak, sitagliptinin, hiperglisemiye karşı kan glukoz düzeylerini azalttığı fakat serum testosteron, FSH ve LH seviyelerini, apoptozis ve proliferasyonu etkilemediği saptanmıştır.

Anahtar kelimeler: Diyabet, Testis, Sitagliptin, Fas/FasL, Kaspaz 8

INVESTIGATION OF THE EFFECTS OF SITAGLIPTIN TREATMENT ON TESTICULAR TISSUE IN EXPERIMENTAL DIABETES MODEL

SUMMARY

This study was planned because it is predicted that sitagliptin can reduce apoptosis in testicular tissue due to diabetes and positively affects spermatogenesis by controlling blood glucose levels and regulating hormonal activity.

Thirty four adult male *Sprague-Dawley* rats were divided into 3 groups; 1. group: Control group(n=10). Group 2: Diabetes group; a single dose of 35mg/kg streptozotocin intraperitoneally for 2 weeks after a high-fat diet(n=12). 3. group: Diabetes + Sitagliptin group; After a high-fat diet for 2 weeks, a single dose of 35mg/kg streptozotocin + 10mg/kg sitagliptin intragastrically every day for 6 weeks(n=12).

Blood glucose levels after STZ were found to be significantly higher in both groups compared to the control group, and lower in the post-experimental blood glucose levels in the sitagliptin group compared to the diabetes group. Testosterone,FSH and LH levels were found to be lower in both groups compared to the control group, and there was no significant difference when the two groups were compared. Seminiferous tubule diameter, basement membrane thickness, Johnsen score values, and proliferation index were found to be significantly lower in both groups compared to the control group, but there was no significant difference between the diabetic groups. It was determined that apoptotic tubule and cell indices and Fas, FasL and caspase8 findings were significantly higher in both groups compared to the control group, and there was no difference between the two groups.

In conclusion, it was found that sitagliptin decreased blood glucose levels against hyperglycemia, but did not affect serum testosterone, FSH and LH levels, apoptosis and proliferation.

Key words: Diabetes, Testis, Sitagliptin, Fas/FasL, Caspase 8

KAYNAKLAR

1. Simas JN, Mendes TB, Fischer LW, Vendramini V, Miraglia SM. Resveratrol improves sperm DNA quality and reproductive capacity in type 1 diabetes. Andrology 2021;9(1):384-99.

2. https://diabetesatlas.org/idfawp/resource-files/2021/07/IDF_Atlas_10th_Edition_2021.pdf 14.11.2021 tarihinde erişildi.

3. Ballester J, Munoz MC, Dominguez J, Rigau T, Guinovart JJ, Rodriguez-Gil JE. Insulin-dependent diabetes affects testicular function by FSH- and LH-linked mechanisms. J Androl 2004;25(5):706-19.

4. Schoeller EL, Schon S, Moley KH. The effects of type 1 diabetes on the hypothalamic, pituitary and testes axis. Cell Tissue Res 2012;349(3):839-47.

5. Jangir RN, Jain GC. Diabetes mellitus induced impairment of male reproductive functions: a review. Curr Diabetes Rev 2014;10(3):147-57.

6. Bayram S, Kizilay G, Topcu-Tarladacalisir Y. Evaluation of the Fas/FasL signaling pathway in diabetic rat testis. Biotech Histochem 2016;91(3):204-11.

7. Ersoy O, Kizilay G. Effects of fucoidan on diabetic rat testicular tissue. Biotech Histochem 2018;93(4):277-85.

8. Barnett A. DPP-4 inhibitors and their potential role in the management of type 2 diabetes. Int J Clin Pract 2006;60(11):1454-70.

9. Hattori S. Sitagliptin reduces albuminuria in patients with type 2 diabetes. Endocr J 2011;58(1):69-73.

10. Ellis SL, Moser EG, Snell-Bergeon JK, Rodionova AS, Hazenfield RM, Garg SK. Effect of sitagliptin on glucose control in adult patients with Type 1 diabetes: a pilot, double-blind, randomized, crossover trial. Diabetic Med 2011;28(10):1176-81.

11. Çolak R. Tip 2 diabetes mellitus tedavisinde inkretinler. J Exp Clin Med 2012;29(1):30-8.

12. Hazman Ö. Sitagliptin: Tip 2 Diyabet Tedavisi için Yeni Oral Antidiyabetik Ajan. Akü Febid 2011;11(2):1-13.

13. Ahren B. DPP-4 inhibitors. Best Pract Res Clin Endocrinol Metab 2007;21(4):517-33.

14. Abo-Haded HM, Elkablawy MA, Al-Johani Z, Al-Ahmadi O, El-Agamy DS. Hepatoprotective effect of sitagliptin against methotrexate induced liver toxicity. PLoS One 2017;12(3):e0174295.

15. Wu C, Hu S, Wang N, Tian J. Dipeptidyl peptidase4 inhibitor sitagliptin prevents high glucoseinduced apoptosis via activation of AMPactivated protein kinase in endothelial cells. Mol Med Rep 2017;15(6):4346-51.

16. Ayuob NN, Murad HA, Ali SS. Impaired expression of sex hormone receptors in male reproductive organs of diabetic rat in response to oral antidiabetic drugs. Folia Histochem Cytobiol 2015;53(1):35-48.

17. Türkiye Endokrinoloji ve Metabolizma Derneği Diabetes Mellitus ve Komplikasyonlarının Tanı, Tedavi ve İzlem Kılavuzu 2014 https://www.ktu.edu.tr/dosyalar/17_02_15_2b178.pdf 28.02.2022 tarihinde erişildi.

18. Classification and diagnosis of diabetes mellitus and other categories of glucose intolerance. National Diabetes Data Group. Diabetes 1979;28(12):1039-57.

19. Puavilai G, Chanprasertyotin S, Sriphrapradaeng A. Diagnostic criteria for diabetes mellitus and other categories of glucose intolerance: 1997 criteria by the Expert Committee on the Diagnosis and Classification of Diabetes Mellitus (ADA), 1998 WHO consultation criteria, and 1985 WHO criteria. World Health Organization. Diabetes Res Clin Pract 1999;44(1):21-6.

20. Classification of diabetes mellitus. World Health Organization 2019. https://www.who.int/publications/i/item/classification-of-diabetes-mellitus 28.02.2022 tarihinde erişildi.

21. Livingstone SJ, Levin D, Looker HC, Lindsay RS, Wild SH, Joss N, et al. Estimated life expectancy in a Scottish cohort with type 1 diabetes, 2008-2010. JAMA 2015;313(1):37-44.

22. Eisenbarth GS. Update in type 1 diabetes. J Clin Endocrinol Metab 2007;92(7):2403-7.

23. Ho J, Rosolowsky E, Pacaud D, Huang C, Lemay JA, Brockman N, et al. Diabetic ketoacidosis at type 1 diabetes diagnosis in children during the COVID-19 pandemic. Pediatr Diabetes 2021;22(4):552-7.

24. Pinhas-Hamiel O, Zeitler P. The global spread of type 2 diabetes mellitus in children and adolescents. J Pediatr 2005;146(5):693-700.

25. King AJF. The use of animal models in diabetes research. Brit J Pharmacol 2012;166(3):877-94.

26. Atkinson MA, Eisenbarth GS, Michels AW. Type 1 diabetes. Lancet 2014;383(9911):69-82.

27. Tuomi T, Groop LC, Zimmet PZ, Rowley MJ, Knowles W, Mackay IR. Antibodies to glutamic acid decarboxylase reveal latent autoimmune diabetes mellitus in adults with a non-insulin-dependent onset of disease. Diabetes 1993;42(2):359-62.

28. Banerji MA, Chaiken RL, Huey H, Tuomi T, Norin AJ, Mackay IR, et al. Gad Antibody Negative Niddm in Adult Black Subjects with Diabetic-Ketoacidosis and Increased Frequency of Human-Leukocyte Antigen Dr3 and Dr4 - Flatbush Diabetes. Diabetes 1994;43(6):741-5.

29. Mauvais-Jarvis F, Sobngwi E, Porcher R, Riveline JP, Kevorkian JP, Vaisse C, et al. Ketosis-prone type 2 diabetes in patients of sub-Saharan African origin - Clinical pathophysiology and natural history of beta-cell dysfunction and insulin resistance. Diabetes 2004;53(3):645-53.

30. American Diabetes A. (2) Classification and diagnosis of diabetes. Diabetes Care 2015; 8-16.

31. Al-Awar A, Kupai K, Veszelka M, Szucs G, Attieh Z, Murlasits Z, et al. Experimental Diabetes Mellitus in Different Animal Models. J Diabetes Res 2016;2016:9051426.

32. Phillips B, Trucco M, Giannoukakis N. Current state of type 1 diabetes immunotherapy: incremental advances, huge leaps, or more of the same? Clin Dev Immunol 2011;2011:432016.

33. Calcutt NA, Cooper ME, Kern TS, Schmidt AM. Therapies for hyperglycaemia-induced diabetic complications: from animal models to clinical trials. Nat Rev Drug Discov 2009;8(5):417-29.

34. Fang JY, Lin CH, Huang TH, Chuang SY. In Vivo Rodent Models of Type 2 Diabetes and Their Usefulness for Evaluating Flavonoid Bioactivity. Nutrients 2019;11(3):530.

35. Kleinert M, Clemmensen C, Hofmann SM, Moore MC, Renner S, Woods SC, et al. Animal models of obesity and diabetes mellitus. Nat Rev Endocrinol 2018;14(3):140-62.

36. Nilsson C, Raun K, Yan FF, Larsen MO, Tang-Christensen M. Laboratory animals as surrogate models of human obesity. Acta Pharmacol Sin 2012;33(2):173-81.

37. Skovso S. Modeling type 2 diabetes in rats using high fat diet and streptozotocin. J Diabetes Invest 2014;5(4):349-58.

38. Ross MH, Pawlina W. Histoloji Konu Anlatımı ve Atlas. Baykal B (Editor). Erkek Üreme Sistemi. İstanbul: Palme Yayıncılık; 2013. s. 784-802.

39. Moore KL, Persaud TVN. Embriyoloji ve Doğum Defektlerinin Temelleri. Müftüoğlu S, Atilla P, Kaymaz F (Editorler). İstanbul: Güneş Tıp Kitabevi; 2009. s. 175-8.

40. Sadler TW. Langman Medikal Embriyoloji. Başaklar AC (Editor). Ankara: Palme Yayıncılık; 2011. s. 246-51.

41. Sancak B, Cumhur M. Fonksiyonel Anatomi. Ankara: Metu Press; 2002. s. 322-4.

42. Arifoğlu Y. Her Yönüyle Anatomi. İstanbul: İstanbul Tıp Kitabevleri; 2019. s. 468.

43. Eşrefoğlu M. Özel Histoloji. İstanbul: İstanbul Tıp Kitabevi; 2009. s. 253-64.

44. Mescher AL. Temel Histoloji Text and Atlas. Solakoğlu S, Erdoğan A, Mutlu HS (Editorler). Erkek Üreme Sistemi. İstanbul: Nobel Tıp Kitabevleri; 2019. s. 439-48.

45. Kuruş M. Histoloji. Ankara: Akademisyen Kitabevi; 2020. s. 878-939.

46. Frey KA. Male reproductive health and infertility. Prim Care 2010;37(3):643-52.

47. Kizilay G, Ersoy O, Cerkezkayabekir A, Topcu-Tarladacalisir Y. Sitagliptin and fucoidan prevent apoptosis and reducing ER stress in diabetic rat testes. Andrologia 2021;53(3):e13858.

48. Condorelli RA, La Vignera S, Mongioi LM, Alamo A, Calogero AE. Diabetes Mellitus and Infertility: Different Pathophysiological Effects in Type 1 and Type 2 on Sperm Function. Front Endocrinol (Lausanne) 2018;9:268.

49. Amaral S, Oliveira PJ, Ramalho-Santos J. Diabetes and the impairment of reproductive function: possible role of mitochondria and reactive oxygen species. Curr Diabetes Rev 2008;4(1):46-54.

50. Adedara IA, Okpara ES, Busari EO, Omole O, Owumi SE, Farombi EO. Dietary protocatechuic acid abrogates male reproductive dysfunction in streptozotocin-induced diabetic rats via suppression of oxidative damage, inflammation and caspase-3 activity. Eur J Pharmacol 2019;849:30-42.

51. Khamis T, Abdelalim AF, Abdallah SH, Saeed AA, Edress NM, Arisha AH. Early intervention with breast milk mesenchymal stem cells attenuates the development of diabetic-induced testicular dysfunction via hypothalamic Kisspeptin/Kiss1r-GnRH/GnIH system in male rats. Biochim Biophys Acta Mol Basis Dis 2020;1866(1):165577.

52. Kianifard D, Sadrkhanlou RA, Hasanzadeh S. The ultrastructural changes of the sertoli and leydig cells following streptozotocin induced diabetes. Iran J Basic Med Sci 2012;15(1):623-35.

53. La Vignera S, Condorelli R, Vicari E, D'Agata R, Calogero AE. Diabetes mellitus and sperm parameters. J Androl 2012;33(2):145-53.

54. Alves MG, Martins AD, Rato L, Moreira PI, Socorro S, Oliveira PF. Molecular mechanisms beyond glucose transport in diabetes-related male infertility. Biochim Biophys Acta 2013;1832(5):626-35.

55. Orman D, Vardi N, Ates B, Taslidere E, Elbe H. Aminoguanidine mitigates apoptosis, testicular seminiferous tubules damage, and oxidative stress in streptozotocin-induced diabetic rats. Tissue Cell 2015;47(3):284-90.

56. Shoorei H, Khaki A, Khaki AA, Hemmati AA, Moghimian M, Shokoohi M. The ameliorative effect of carvacrol on oxidative stress and germ cell apoptosis in testicular tissue of adult diabetic rats. Biomed Pharmacother 2019;111:568-78.

57. Tavares RS, Portela JMD, Sousa MI, Mota PC, Ramalho-Santos J, Amaral S. High glucose levels affect spermatogenesis: an in vitro approach. Reprod Fert Develop 2017;29(7):1369-78.

58. Agarwal A, Saleh RA, Bedaiwy MA. Role of reactive oxygen species in the pathophysiology of human reproduction. Fertil Steril 2003;79(4):829-43.

59. Aybek H, Aybek Z, Rota S, Sen N, Akbulut M. The effects of diabetes mellitus, age, and vitamin E on testicular oxidative stress. Fertil Steril 2008;90(3):755-60.

60. Khodamoradi K, Amini-Khoei H, Khosravizadeh Z, Hosseini SR, Dehpour AR, Hassanzadeh G. Oxidative stress, inflammatory reactions and apoptosis mediated the negative effect of chronic stress induced by maternal separation on the reproductive system in male mice. Reprod Biol 2019;19(4):340-8.

61. Mallidis C, Agbaje I, O'Neill J, McClure N. The influence of type 1 diabetes mellitus on spermatogenic gene expression. Fertil Steril 2009;92(6):2085-7.

62. Roessner C, Paasch U, Kratzsch J, Glander HJ, Grunewald S. Sperm apoptosis signalling in diabetic men. Reprod Biomed Online 2012;25(3):292-9.

63. Cameron DF, Murray FT, Drylie DD. Interstitial compartment pathology and spermatogenic disruption in testes from impotent diabetic men. Anat Rec 1985;213(1):53-62.

64. Silvestroni L, Modesti A, Sartori C. Insulin-sperm interaction: effects on plasma membrane and binding to acrosome. Arch Androl 1992;28(3):201-11.

65. Nauck MA, Meier JJ. The incretin effect in healthy individuals and those with type 2 diabetes: physiology, pathophysiology, and response to therapeutic interventions. Lancet Diabetes Endo 2016;4(6):525-36.

66. Nauck M, Stockmann F, Ebert R, Creutzfeldt W. Reduced Incretin Effect in Type-2 (Non-Insulin-Dependent) Diabetes. Diabetologia 1986;29(1):46-52.

67. Knop FK, Vilsboll T, Hojberg PV, Larsen S, Madsbad S, Volund A, et al. Reduced incretin effect in type 2 diabetes - Cause or consequence of the diabetic state? Diabetes 2007;56(8):1951-9.

68. Bagger JI, Knop FK, Lund A, Vestergaard H, Holst JJ, Vilsboll T. Impaired Regulation of the Incretin Effect in Patients with Type 2 Diabetes. J Clin Endocr Metab 2011;96(3):737-45.

69. McIntosh CH, Widenmaier S, Kim SJ. Glucose-dependent insulinotropic polypeptide (Gastric Inhibitory Polypeptide; GIP). Vitam Horm 2009;80:409-71.

70. Holst JJ, Orskov C. The incretin approach for diabetes treatment: modulation of islet hormone release by GLP-1 agonism. Diabetes 2004;53(3):197-204.

71. Orskov C, Holst JJ, Knuhtsen S, Baldissera FG, Poulsen SS, Nielsen OV. Glucagon-like peptides GLP-1 and GLP-2, predicted products of the glucagon gene, are secreted separately from pig small intestine but not pancreas. Endocrinology 1986;119(4):1467-75.

72. Holst JJ. The physiology of glucagon-like peptide 1. Physiol Rev 2007;87(4):1409-39.

73. Zander M, Madsbad S, Madsen JL, Holst JJ. Effect of 6-week course of glucagon-like peptide 1 on glycaemic control, insulin sensitivity, and beta-cell function in type 2 diabetes: a parallel-group study. Lancet 2002;359(9309):824-30.

74. Drucker DJ. Enhancing incretin action for the treatment of type 2 diabetes. Diabetes Care 2003;26(10):2929-40.

75. Raz I, Hanefeld M, Xu L, Caria C, Williams-Herman D, Khatami H, et al. Efficacy and safety of the dipeptidyl peptidase-4 inhibitor sitagliptin as monotherapy in patients with type 2 diabetes mellitus. Diabetologia 2006;49(11):2564-71.

76. Dhillon S. Sitagliptin A Review of its Use in the Management of Type 2 Diabetes Mellitus. Drugs 2010;70(4):489-512.

77. Plosker GL. Sitagliptin: A Review of Its Use in Patients with Type 2 Diabetes Mellitus. Drugs 2014;74(2):223-42.

78. Williams-Herman D, Johnson J, Teng R, Golm G, Kaufman KD, Goldstein BJ, et al. Efficacy and safety of sitagliptin and metformin as initial combination therapy and as monotherapy over 2 years in patients with type 2 diabetes. Diabetes Obes Metab 2010;12(5):442-51.

79. Bergman A, Mistry GC, Luo WL, Liu Q, Stone J, Wang A, et al. Dose-proportionality of a final market image sitagliptin formulation, an oral dipeptidyl peptidase-4 inhibitor, in healthy volunteers. Biopharm Drug Dispos 2007;28(6):307-13.

80. Bergman A, Ebel D, Liu F, Stone J, Wang A, Zeng W, et al. Absolute bioavailability of sitagliptin, an oral dipeptidyl peptidase-4 inhibitor, in healthy volunteers. Biopharm Drug Dispos 2007;28(6):315-22.

81. Komaki K, Ohno Y, Aoki N. Gonadal hormones and gonadal function in type 2 diabetes model OLETF (Otsuka Long Evans Tokushima Fatty) rats. Endocr J 2005;52(3):345-51.

82. Kapoor D, Goodwin E, Channer KS, Jones TH. Testosterone replacement therapy improves insulin resistance, glycaemic control, visceral adiposity and hypercholesterolaemia in hypogonadal men with type 2 diabetes. Eur J Endocrinol 2006;154(6):899-906.

83. Tsai EC, Matsumoto AM, Fujimoto WY, Boyko EJ. Association of bioavailable, free, and total testosterone with insulin resistance: influence of sex hormone-binding globulin and body fat. Diabetes Care 2004;27(4):861-8.

84. Yao QM, Wang B, An XF, Zhang JA, Ding L. Testosterone level and risk of type 2 diabetes in men: a systematic review and meta-analysis. Endocr Connect 2018;7(1):220-31.

85. Canguven O, Talib RA, El Ansari W, Yassin DJ, Salman M, Al-Ansari A. Testosterone therapy has positive effects on anthropometric measures, metabolic syndrome components (obesity, lipid profile, Diabetes Mellitus control), blood indices, liver enzymes, and prostate health indicators in elderly hypogonadal men. Andrologia 2017;49(10).

86. Zheng R, Cao L, Cao W, Chu X, Hu Y, Zhang H, et al. Risk Factors for Hypogonadism in Male Patients with Type 2 Diabetes. J Diabetes Res 2016;2016:5162167.

87. Saini V. Molecular mechanisms of insulin resistance in type 2 diabetes mellitus. World J Diabetes 2010;1(3):45-68.

88. Whitehead JP, Humphreys P, Krook A, Jackson R, Hayward A, Lewis H, et al. Molecular scanning of the insulin receptor substrate 1 gene in subjects with severe insulin resistance - Detection and functional analysis of a naturally occurring mutation in a YMXM motif. Diabetes 1998;47(5):837-9.

89. Yamauchi T, Tobe K, Tamemoto H, Ueki K, Kaburagi Y, Yamamoto-Honda R, et al. Insulin signalling and insulin actions in the muscles and livers of insulin-resistant, insulin receptor substrate 1-deficient mice. Mol Cell Biol 1996;16(6):3074-84.

90. Gross DN, van den Heuvel APJ, Birnbaum MJ. The role of FoxO in the regulation of metabolism. Oncogene 2008;27(16):2320-36.

91. Withers DJ, Gutierrez JS, Towery H, Burks DJ, Ren JM, Previs S, et al. Disruption of IRS-2 causes type 2 diabetes in mice. Nature 1998;391(6670):900-4.

92. Kubota N, Tobe K, Terauchi Y, Eto K, Yamauchi T, Suzuki R, et al. Disruption of insulin receptor substrate 2 causes type 2 diabetes because of liver insulin resistance and lack of compensatory beta-cell hyperplasia. Diabetes 2000;49(11):1880-9.

93. Cnop M, Welsh N, Jonas J-C, Jörns A, Lenzen S, Eizirik DL. Mechanisms of pancreatic β-cell death in type 1 and type 2 diabetes: many differences, few similarities. Diabetes 2005;54(2):97-107.

94. Wang M, Su P. The role of the Fas/FasL signaling pathway in environmental toxicant-induced testicular cell apoptosis: An update. Syst Biol Reprod Med 2018;64(2):93-102.

95. Xu YR, Dong HS, Yang WX. Regulators in the apoptotic pathway during. spermatogenesis: Killers or guards? Gene 2016;582(2):97-111.

96. Takeda Y, Gotoh M, Dono K, Nishihara M, Grochowiecki T, Kimura F, et al. Protection of islet allografts transplanted together with Fas ligand expressing testicular allografts. Diabetologia 1998;41(3):315-21.

97. Chai WR, Chen Y, Wang Q, Gao HB. Mechanism of nuclear factor of activated T-cells mediated FasL expression in corticosterone-treated mouse Leydig tumor cells. Bmc Cell Biol 2008;9:31.

98. Donmez YB, Kizilay G, Topcu-Tarladacalisir Y. MAPK immunoreactivity in streptozotocin-induced diabetic rat testis. Acta Cir Bras 2014;29(10):644-50.

99. Kushwaha S, Jena GB. Telmisartan ameliorates germ cell toxicity in the STZ-induced diabetic rat: Studies on possible molecular mechanisms. Mutat Res-Gen Tox En 2013;755(1):11-23.

100. Trindade AAT, Simoes ACP, Silva RJ, Macedo CS, Spadella CT. Long term evaluation of morphometric and ultrastructural changes of testes of alloxan-induced diabetic rats. Acta Cir Bras 2013;28(4):256-65.

101. Johnsen SG. Testicular biopsy score count--a method for registration of spermatogenesis in human testes: normal values and results in 335 hypogonadal males. Hormones 1970;1(1):2-25.

102. Mirilas P, Psalla D, Mentessidou A. A diagnostic model for histologic damage in undescended testes based on testis rigidity measurement: an experimental study with a novel device. J Surg Res 2014;192(2):521-30.

103. Topcu-Tarladacalisir Y, Kanter M, Uzal MC. Role of L-carnitine in the prevention of seminiferous tubules damage induced by gamma radiation: a light and electron microscopic study. Arch Toxicol 2009;83(8):735-46.

104. Eid NA, Shibata MA, Ito Y, Kusakabe K, Hammad H, Otsuki Y. Involvement of Fas system and active caspases in apoptotic signalling in testicular germ cells of ethanol-treated rats. Int J Androl 2002;25(3):159-67.

105. Li J, Chen F, Chen Y, Wang Z. Mitochondrial- and Fas-L-mediated pathways involved in quinestrol induced spermatogenic apoptosis in adult rat testes. Toxicol Mech Methods 2014;24(9):609-15.

106. Srinivasan K, Viswanad B, Asrat L, Kaul CL, Ramarao P. Combination of high-fat diet-fed and low-dose streptozotocin-treated rat: a model for type 2 diabetes and pharmacological screening. Pharmacol Res 2005;52(4):313-20.

107. Reed MJ, Meszaros K, Entes LJ, Claypool MD, Pinkett JG, Gadbois TM, et al. A new rat model of type 2 diabetes: The fat-fed, streptozotocin-treated rat. Metabolism 2000;49(11):1390-4.

108. Magalhaes DA, Kume WT, Correia FS, Queiroz TS, Allebrandt Neto EW, Santos MPD, et al. High-fat diet and streptozotocin in the induction of type 2 diabetes mellitus: a new proposal. An Acad Bras Cienc 2019;91(1):e20180314.

109. Zhang W, Wang Y, Yang ZY, Qiu JX, Ma JJ, Zhao ZG, et al. Antioxidant treatment with quercetin ameliorates erectile dysfunction in streptozotocin-induced diabetic rats. J Biosci Bioeng 2011;112(3):215-8.

110. Sadik NAH, El-Seweidy MM, Shaker OG. The Antiapoptotic Effects of Sulphurous Mineral Water and Sodium Hydrosulphide on Diabetic Rat Testes. Cell Physiol Biochem 2011;28(5):887-98.

111. Marques C, Goncalves A, Pereira PMR, Almeida D, Martins B, Fontes-Ribeiro C, et al. The dipeptidyl peptidase 4 inhibitor sitagliptin improves oxidative stress and ameliorates glomerular lesions in a rat model of type 1 diabetes. Life Sci 2019;234116738.

112. Shrilatha B, Muralidhara. Early oxidative stress in testis and epididymal sperm in streptozotocin-induced diabetic mice: Its progression and genotoxic consequences. Reprod Toxicol 2007;23(4):578-87.

113. Koroglu P, Senturk GE, Yucel D, Ozakpinar OB, Uras F, Arbak S. The effect of exogenous oxytocin on streptozotocin (STZ)-induced diabetic adult rat testes. Peptides 2015;6347-54.

114. Ghosh S, Chowdhury S, Das AK, Sil PC. Taurine ameliorates oxidative stress induced inflammation and ER stress mediated testicular damage in STZ-induced diabetic Wistar rats. Food Chem Toxicol 2019;124:64-80.

115. Rashid K, Sil PC. Curcumin ameliorates testicular damage in diabetic rats by suppressing cellular stress-mediated mitochondria and endoplasmic reticulum-dependent apoptotic death. Bba-Mol Basis Dis 2015;1852(1):70-82.

116. Barriere DA, Noll C, Roussy G, Lizotte F, Kessai A, Kirby K, et al. Combination of high-fat/high-fructose diet and low-dose streptozotocin to model long-term type-2 diabetes complications. Sci Rep 2018;8(1):424.

117. Hwang SH, Kang IJ, Lim SS. Antidiabetic Effect of Fresh Nopal (Opuntia ficus-indica) in Low-Dose Streptozotocin-Induced Diabetic Rats Fed a High-Fat Diet. Evid-Based Compl Alt 2017;2017(2017):4380721.

118. Guo XX, Wang Y, Wang K, Ji BP, Zhou F. Stability of a type 2 diabetes rat model induced by high-fat diet feeding with low-dose streptozotocin injection. J Zhejiang Univ Sci B 2018;19(7):559-69.

119. Mansor LS, Gonzalez ER, Cole MA, Tyler DJ, Beeson JH, Clarke K, et al. Cardiac metabolism in a new rat model of type 2 diabetes using high-fat diet with low dose streptozotocin. Cardiovasc Diabetol 2013;12:136.

120. Liu Y, Xu F, Jiang P. Effect of sitagliptin on expression of skeletal muscle peroxisome proliferator-activated receptor γ coactivator-1 α and irisin in a rat model of type 2 diabetes mellitus. J Int Med Res 2020;48(5):0300060519885569.

121. Malavige LS, Jayaratne SD, Kathriarachchi ST, Sivayogan S, Fernando DJ, Levy JC. Erectile dysfunction among men with diabetes is strongly associated with premature ejaculation and reduced libido. J Sex Med 2008;5(9):2125-34.

122. Salama N. Sexual dysfunctions as self-reported by diabetic-type-2 men: An andrology clinic-based study in Alexandria, Egypt. Am J Bio Med Res 2013;1(3):50-7.

123. Roy S, Metya SK, Rahaman N, Sannigrahi S, Ahmed F. Ferulic acid in the treatment of post-diabetes testicular damage: relevance to the down regulation of apoptosis correlates with antioxidant status via modulation of TGF-beta 1, IL-1 beta and Akt signalling. Cell Biochem Funct 2014;32(1):115-24.

124. Costanzo PR, Suarez SM, Scaglia HE, Zylbersztein C, Litwak LE, Knoblovits P. Evaluation of the hypothalamic-pituitary-gonadal axis in eugonadal men with type 2 diabetes mellitus. Andrology 2014;2(1):117-24.

125. Barsiah S, Behnam-Rassouli M, Shahabipour F, Rostami S, Sabbaghi MA, Momeni Z, et al. Evaluation of testis hormonal and histopathological alterations in type I and type II diabetic rats. J Cell Biochem 2019;120(10):16775-85.

126. Al-Megrin WA, El-Khadragy MF, Hussein MH, Mahgoub S, Abdel-Mohsen DM, Taha H, et al. Green Coffea arabica Extract Ameliorates Testicular Injury in High-Fat Diet/Streptozotocin-Induced Diabetes in Rats. J Diabetes Res 2020;20206762709.

127. Abdelzaher WY, Rofaeil RR, Ali DME, Attya ME. Protective effect of dipeptidyl peptidase-4 inhibitors in testicular torsion/detorsion in rats: a possible role of HIF-1α and nitric oxide. Naunyn Schmiedeberg Arch Pharmacol 2020;393(4):603-14.

128. Abdel-Aziz AM, Hafez SMNA. Sitagliptin protects male albino rats with testicular ischaemia/reperfusion damage: Modulation of VCAM-1 and VEGF-A. Andrologia 2020;52(2):e13472.

129. Ahmed ZA, Abtar AN, Othman HH, Aziz TA. Effects of quercetin, sitagliptin alone or in combination in testicular toxicity induced by doxorubicin in rats. Drug Des Dev Ther 2019;13:3321-9.

130. Cai L, Chen S, Evans T, Deng DX, Mukherjee K, Chakrabarti S. Apoptotic germ-cell death and testicular damage in experimental diabetes: prevention by endothelin antagonism. Urol Res 2000;28(5):342-7.

131. Altay B, Cetinkalp E, Doganavsargil B, Hekimgil M, Semerci B. Streptozotocin-induced diabetic effects on spermatogenesis with proliferative cell nuclear antigen immunostaining of adult rat testis. Fertil Steril 2003;80:828-31.

132. Arab HH, Gad AM, Reda E, Yahia R, Eid AH. Activation of autophagy by sitagliptin attenuates cadmium-induced testicular impairment in rats: Targeting AMPK/mTOR and Nrf2/HO-1 pathways. Life Sci 2021;269119031.

133. Khaneshi F, Nasrolahi O, Azizi S, Nejati V. Sesame effects on testicular damage in streptozotocin-induced diabetes rats. Avicenna J Phytomed 2013;3(4):347-55.

134. Bal R, Turk G, Tuzcu M, Yilmaz O, Ozercan I, Kuloglu T, et al. Protective effects of nanostructures of hydrated C(60) fullerene on reproductive function in streptozotocin-diabetic male rats. Toxicology 2011;282(3):69-81.

135. Guneli E, Tugyan K, Ozturk H, Gumustekin M, Cilaker S, Uysal N. Effect of melatonin on testicular damage in streptozotocin-induced diabetes rats. Eur Surg Res 2008;40(4):354-60.

136. Sisman AR, Kiray M, Camsari UM, Evren M, Ates M, Baykara B, et al. Potential Novel Biomarkers for Diabetic Testicular Damage in Streptozotocin-Induced Diabetic Rats: Nerve Growth Factor Beta and Vascular Endothelial Growth Factor. Dis Markers 2014;2014(2014):108106.

137. Femia AP, Raimondi L, Maglieri G, Lodovici M, Mannucci E, Caderni G. Long-term treatment with Sitagliptin, a dipeptidyl peptidase-4 inhibitor, reduces colon carcinogenesis and reactive oxygen species in 1,2-dimethylhydrazine-induced rats. Int J Cancer 2013;133(10):2498-503.

138. Li XL, Li BY, Gao HQ, Cheng M, Xu L, Li XH, et al. Effects of Grape Seed Proanthocyanidin Extracts on Aortic Pulse Wave Velocity in Streptozocin Induced Diabetic Rats. Biosci Biotechnol Biochem 2009;73(6):1348-54.

139. Hu JH, Jiang J, Ma YH, Yang N, Zhang MH, Wu M, et al. Enhancement of germ cell apoptosis induced by ethanol in transgenic mice overexpressing Fas Ligand. Cell Res 2003;13(5):361-7.

140. Yin YZ, DeWolf WC, Morgentaler A. Experimental cryptorchidism induces testicular germ cell apoptosis by p53-dependent and -independent pathways in mice. Biol Reprod 1998;58(2):492-6.

141. Zhang J, Jin P, Gong M, Guo J, Fang K, Yi Q, et al. Roles of Fas/FasL-mediated apoptosis and inhibin B in the testicular dysfunction of rats with left-side varicocele. Andrologia 2018;50(2):e12850.

142. Guo XT, Chi SK, Cong X, Li HT, Jiang ZL, Cao RF, et al. Baicalin protects sertoli cells from heat stress-induced apoptosis via activation of the Fas/FasL pathway and Hsp72 expression. Reprod Toxicol 2015;57:196-203.

143. Dai W, He QZ, Zhu BQ, Zeng HC. Oxidative stress-mediated apoptosis is involved in bisphenol S-induced reproductive toxicity in male C57BL/6 mice. J Appl Toxicol 2021;41(11):1839-51.

144. Yao YL, Zhang J, Tian P, Li LL, Huang XX, Nawutayi M, et al. Passive smoking induces rat testicular injury via the FAS/FASL pathway. Drug Chem Toxicol 2022;45(1):61-9.

145. Gobbo MG, Costa CFP, Silva DGH, de Almeida EA, Góes RM. Effect of melatonin intake on oxidative stress biomarkers in male reproductive organs of rats under experimental diabetes. Oxid Med Cell Longev 2015;2015(2015):614579.

146. Belviranli M, Gokbel H, Okudan N, Buyukbas S. Effects of grape seed extract on oxidative stress and antioxidant defense markers in streptozotocin-induced diabetic rats. Turk J Med Sci 2015;45(3):489-95.

147. Mushtaq N, Schmatz R, Ahmed M, Pereira LB, da Costa P, Reichert KP, et al. Protective effect of rosmarinic acid against oxidative stress biomarkers in liver and kidney of strepotozotocin-induced diabetic rats. J Physiol Biochem 2015;71(4):743-51.

148. Mahfouz MH, Emara IA, Omar GA. Biomarkers of oxidative DNA damage and soluble Fas/Fas ligand in type 2 diabetic patients. Am J Appl Sci 2012;9(4):450-8.

149. Lee J, Richburg JH, Shipp EB, Meistrich ML, Boekelheide K. The Fas system, a regulator of testicular germ cell apoptosis, is differentially up-regulated in Sertoli cell versus germ cell injury of the testis. Endocrinology 1999;140(2):852-8.

150. Lee JW, Richburg JH, Younkin SC, Boekelheide K. The Fas system is a key regulator of germ cell apoptosis in the testis. Endocrinology 1997;138(5):2081-8.

151. Xu L, Ren Y. Sitagliptin inhibits cell apoptosis and inflammation of renal tissues in diabetic nephropathy model rats. Xi Bao Yu Fen Zi Mian Yi Xue Za Zhi 2019;35(3):217-22.

152. Wang Y, Zhang Z, Guo W, Sun W, Miao X, Wu H, et al. Sulforaphane reduction of testicular apoptotic cell death in diabetic mice is associated with the upregulation of Nrf2 expression and function. Am J Physiol Endocrinol Metab 2014;307(1):14-23.

153. Ding CZ, Wang QZ, Hao Y, Ma XJ, Wu LN, Du MM, et al. Vitamin D supplement improved testicular function in diabetic rats. Biochem Bioph Res Co 2016;473(1):161-7.

154. Marques C, Mega C, Goncalves A, Rodrigues-Santos P, Teixeira-Lemos E, Teixeira F, et al. Sitagliptin Prevents Inflammation and Apoptotic Cell Death in the Kidney of Type 2 Diabetic Animals. Mediat Inflamm 2014;2014(2014):538737.

ŞEKİLLER LİSTESİ

Şekiller **Sayfa No**

Şekil 1. β hücre apoptozisinde olası sinyal yolakları. **19**

Şekil 2. Fas/FasL etkileşimi. **20**

Şekil 3. Deney şeması **23**

Şekil 4. Kontrol grubu testis kesitinde; normal yapıda seminifer tübüller (*) ve Tunica albuginea (Ta) izlenmektedir. H-E, X40. ..... **34**

Şekil 5. Kontrol grubu testis kesitinde; histolojik olarak normal yapıdaki seminifer tübüller (*) ve interstisyel bağ doku izlenmektedir. H-E, X100. ..... **34**

Şekil 6. Kontrol grubuna ait bu mikrografta seminifer tübüllerde; bazal membran (Bm), Sertoli hücreleri (Sh), spermatogonyumlar (Sg), primer spermatositler (St1), spermatidler (Sd) ve kan kapilleri (K) gözlenmektedir. H-E, X200..... **35**

Şekil 7. Kontrol grubuna ait bu mikrografta seminifer tübüllerde; Sertoli hücreleri (Sh), spermatogonyumlar (Sg), primer spermatositler (St1), spermatidler (Sd), Leydig hücreleri (Lh), kan kapilleri (K) ve interstisyel bağ doku alanları (I) gözlenmektedir. H-E, X400. ..... **35**

Şekil 8. Kontrol grubu seminifer tübüllerinde; PAS (+) reaksiyon veren seminifer epitele ait bazal membran (Bm) ve spermatidlere (Sd) ait akrozom (Ak) yapıları görülmektedir. PAS-Hl, X400. ..... **36**

Şekil 9. Diyabet grubunda çapları küçülen seminifer tübüller (*) ve spermatogenik seri hücrelerinde düzensizlik dikkat çekmektedir. H-E, X100. ..... **37**

Şekil 10. Diyabet grubu seminifer tübüllerinde; lümene dökülen hücreler (►) ve bazal membranda ondülasyonlar (→) göze çarpmaktadır. H-E, X200. ..... **38**

Şekil 11. Diyabet grubu seminifer tübüllerinde; lümene dökülen hücreler (►), bazal membranda ondülasyonlar (→) ve germinal hücrelerde vakuolizasyonlar (v) göze çarpmaktadır. H-E, X400. ..... **38**

Şekil 12. Diyabet grubuna ait testis doku kesitlerinde, kalınlaşmış bazal membranlar (→) dikkat çekmektedir. PAS-Hl, X400. ..... **39**

Şekil 13. DS grubunda çapları küçülen seminifer tübüller (*) ve diyabet grubu benzeri doku organizasyon düzensizliği dikkat çekmektedir. H-E, X100. ..... **40**

Şekil 14. DS grubu seminifer tübüllerinde; lümene dökülen hücreler (►) ve bazal membranda ondülasyonlar (→) göze çarpmaktadır. H-E, X200. ..... **40**

Şekil 15. DS grubu seminifer tübüllerinde; lümene dökülen hücreler (►), bazal membranda ondülasyonlar (→) ve germinal hücrelerde vakuolizasyonlar (v) göze çarpmaktadır. H-E, X400. ..... **41**

Şekil 16. DS grubuna ait testis doku kesitlerinde, kalınlaşmış bazal membranlar (→) izlenmektedir. PAS-Hl, X400. ..... **41**

Şekil 17. C grubuna ait testis doku kesitlerinde, TUNEL pozitif hücreler kahverengi nükleusları ile izlenmektedir (→), X200, hematoksilen zıt boyaması. İçsel resim: Negatif X400, hematoksilen zıt boyaması. **43**

Şekil 18. C grubuna ait testis doku kesitlerinde, TUNEL immünreaktivitesi, (→), X400, hematoksilen zıt boyaması. **44**

Şekil 19. D grubuna ait testis doku kesitlerinde, TUNEL pozitif hücreler kahverengi nükleusları ile izlenmektedir (→), X200, hematoksilen zıt boyaması. **44**

Şekil 20. D grubuna ait testis doku kesitlerinde, TUNEL pozitif hücreler izlenmektedir (→), X400, hematoksilen zıt boyaması. **45**

Şekil 21. DS grubuna ait testis doku kesitlerinde, TUNEL immünreaktivitesi izlenmektedir (→), X200, hematoksilen zıt boyaması. **45**

Şekil 22. DS grubuna ait testis doku kesitlerinde, TUNEL immünreaktivitesi, TUNEL pozitif hücreler kahverengi nükleusları ile izlenmektedir (→), X400, hematoksilen zıt boyaması. **46**

Şekil 23. C grubuna ait testis doku kesitlerinde, PCNA immünreaktivitesi, PCNA pozitif hücreler kahverengi nükleusları ile gözlenmektedir, X100, hematoksilen zıt boyaması. İçsel resim: Negatif X400, hematoksilen zıt boyaması. **47**

Şekil 24. C grubuna ait testis doku kesitlerinde, kahverengi nükleusları ile PCNA pozitif hücreler izlenmektedir, X200, hematoksilen zıt boyaması.....**47**

Şekil 25. C grubu testis doku kesitlerinde, spermatogonyumlarda izlenen PCNA immünreaktivitesi, X400, hematoksilen zıt boyaması.....**48**

Şekil 26. D grubuna ait testis doku kesitlerinde, PCNA pozitif hücreler, X100, hematoksilen zıt boyaması... .....**48**

Şekil 27. D grubu testis doku kesitlerinde, kontrol grubuna göre daha az sayıda izlenen PCNA pozitif hücreler, X200, hematoksilen zıt boyaması.....**49**

Şekil 28. D grubuna ait testis doku kesitlerinde, spermatogonyumlarda izlenen PCNA immünreaktivitesi, X400, hematoksilen zıt boyaması.....**49**

Şekil 29. DS grubu, PCNA pozitif hücreler kahverengi nükleusları ile izlenmektedir, X100, hematoksilen zıt boyaması.....**50**

Şekil 30. DS grubu testis doku kesitlerinde, D grubuna benzer PCNA immünreaktivitesi, X200, hematoksilen zıt boyaması... .....**50**

Şekil 31. DS grubuna ait testis doku kesitlerinde, PCNA immünreaktivitesi, X400, hematoksilen zıt boyaması.....**51**

Şekil 32. C grubuna ait testis doku kesitlerinde, Fas immünreaktivitesi, Fas pozitif hücreler kahverengi sitoplazmaları ile dikkat çekmektedir (→), X200, hematoksilen zıt boyaması. İçsel resim: Negatif, X400, hematoksilen zıt boyaması... .....**52**

Şekil 33. C grubu testis doku kesitlerinde, spermatosit-I'lerin sitoplazmasında gözlenen Fas immünreaktivitesi (→), X400, hematoksilen zıt boyaması... .....**52**

Şekil 34. D grubuna ait testis doku kesitlerinde, Fas immünreaktivitesi, Fas pozitif hücreler (→), X200, hematoksilen zıt boyaması.. .....**53**

Şekil 35. D grubuna ait testis doku kesitlerinde, kontrol grubuna göre daha fazla ve yoğun olarak izlenen Fas pozitif hücreler (→), X400, hematoksilen zıt boyaması.....**53**

Şekil 36. DS grubuna ait testis doku kesitlerinde, Fas pozitif hücreler (→), X200, hematoksilen zıt boyaması.....**54**

Şekil 37. DS grubu testis doku kesitlerinde, spermatositler ve spermatidlerde izlenen Fas pozitif hücreler (→), X400, hematoksilen zıt boyaması.... .....**54**

Şekil 38. C grubuna ait testis doku kesitlerinde, FasL immünreaktivitesi, FasL pozitif hücrelerin kahverengi sitoplazma ve plazmalemmaları (→), X200, hematoksilen zıt boyaması. İçsel resim: Negatif, X400.....**55**

Şekil 39. C grubu testis doku kesitlerinde, Sertoli hücrelerinin sitoplazması ve plazmalemmasındaki FasL pozitif hücreler (→), X400, hematoksilen zıt boyaması.. ..... **56**

Şekil 40. D grubuna ait testis doku kesitlerinde, FasL immünreaktivitesi, FasL pozitif hücreler kahverengi sitoplazmaları ve plazmalemmaları ile dikkat çekmektedir (→), X200, hematoksilen zıt boyaması.. ..... **56**

Şekil 41. D grubu testis doku kesitlerinde, kontrol grubuna göre daha yoğun boyanan FasL pozitif hücreler (→), X400, hematoksilen zıt boyaması.. ..... **57**

Şekil 42. DS grubuna ait testis doku kesitlerinde, FasL pozitif hücrelerin kahverengi sitoplazmaları ve plazmalemmaları (→), X200, hematoksilen zıt boyaması.. ..... **57**

Şekil 43. DS grubu testis doku kesitlerinde, Sertoli hücrelerinin plazmalemması ve sitoplazmasında yoğun boyanan FasL pozitif hücreler (→), X400, hematoksilen zıt boyaması.. ..... **58**

Şekil 44. C grubuna ait testis doku kesitlerinde, kaspaz 8 immünreaktivitesi, kaspaz 8 pozitif hücreler kahverengi sitoplazmaları ile izlenmektedir (→), X200, hematoksilen zıt boyaması. İçsel resim: Negatif, X400..... **59**

Şekil 45. C grubuna ait testis doku kesitlerinde, sitoplazmik olarak izlenen kaspaz 8 pozitif hücreler (→), X400, hematoksilen zıt boyaması.. ..... **59**

Şekil 46. D grubuna ait seminifer tübül kesitlerinde, kaspaz 8 pozitif hücreler (→), X200, hematoksilen zıt boyaması..... **60**

Şekil 47. D grubuna ait testis doku kesitlerinde, kaspaz 8 immünreaktivitesi spermatosit hücrelerinde sitoplazmik olarak izlenmektedir (→), X400, hematoksilen zıt boyaması.. ..... **60**

Şekil 48. DS grubuna ait testis doku kesitlerinde, kaspaz 8 immünreaktivitesi, kaspaz 8 pozitif hücreler kahverengi sitoplazmaları ile tespit edilmiştir (→), X200, hematoksilen zıt boyaması..... **61**

Şekil 49. DS grubu testis doku kesitlerinde, kaspaz 8 pozitif hücreler özellikle spermatosit-I hücrelerinde kahverengi sitoplazmaları ile dikkat çekmektedir (→), X400, hematoksilen zıt boyaması..... **61**

TABLOLAR LİSTESİ

Tablolar **Sayfa No**

Tablo 1. Dünya Sağlık Örgütünün 2019 yılı Diyabet Sınıflandırması **4**

Tablo 2. T1DM oluşturmada kullanılan hayvan modelleri ve ajanlar **7**

Tablo 3. T2DM kullanılan hayvan modelleri, avantaj ve dezavantajları **7**

Tablo 4. Johnsen Skorlaması **25**

Tablo 5. Vücut ve testis ağırlıkları ve TAİ (testis ağırlığı/vücut ağırlığı*100) **30**

Tablo 6. Kan glukoz düzeyleri **31**

Tablo 7. Serum testosteron, FSH ve LH düzeyleri **32**

Tablo 8. Seminifer tübül çapı, bazal membran kalınlıkları ve Johnsen skoru **33**

Tablo 9. Apoptotik hücre ve apoptotik tübül indeksi, proliferasyon indeksi (PCNA) Fas, FasL ve Kaspaz 8 immünreaktivite değerlendirmeleri **42**

ÖZGEÇMİŞ

İlk ve ortaöğretimini Edirne'de tamamladıktan sonra, 2007 yılında başladığı Trakya Üniversitesi Fen-Edebiyat Fakültesi Biyoloji Bölümü'nden 2012 yılında mezun oldu. 2013 yılında Trakya Üniversitesi Sağlık Bilimleri Enstitüsü Morfoloji (Histoloji ve Embriyoloji) Anabilim Dalı'nda yüksek lisans eğitimini tamamladı. Halen aynı Anabilim Dalı'nda, 2016 yılından beri doktora eğitimine devam etmektedir. 2020 yılında Trakya Üniversitesi Sağlık Hizmetleri Meslek Yüksekokulu Patoloji Laboratuvar Teknikleri programında öğretim görevlisi olarak göreve başladı.

EKLER

T.C.
TRAKYA ÜNİVERSİTESİ
Hayvan Deneyleri Yerel Etik Kurulu
(Trakya University, Local Ethics Committee of Animal Experiments)

HAYVAN DENEYLERİ YEREL ETİK KURULU KARARLARI

Oturum Sayısı: 2019/05 **Karar Tarihi**: 14.06.2019
Karar No: 2019.05.04
Hayvan Sayısı ve Cinsi: Sıçan 40 adet

Yürütücülüğünü Trakya Üniversitesi Tıp Fakültesi Öğretim Üyesi Prof. Dr. Gülnur Kızılay ÖZFİDAN'ın yaptığı, Uzm. Biol. Onur ERSOY'un doktora tezi olarak planlanan, TÜHADYEK-2019/11 protokol nolu "**Deneysel Diyabet Modelinde Sitagliptin Tedavisinin Testis Dokusuna Etkilerinin Araştırılması**" başlıklı çalışma görüşüldü. Araştırmanın amaç, yaklaşım, gereç ve yöntemleri dikkate alınarak incelenmesi sonucunda; Hayvan deneyleri etik kurullarının çalışma usul ve esaslarına dair yönetmelik ve Trakya Üniversitesi hayvan deneyleri yerel etik kurulu yönergesinde belirtilen ilke ve kurallara uygun bulunarak, çalışmanın yapılabileceğine mevcudun oy birliği ile karar verilmiştir.

Araştırma ile İlişki: □ var ☑yok
Toplantı Katılım: ☑evet □ hayır

Vet. Hekim Didem DÖNMEZ
Vet. Hek. Üye
Araştırma ile İlişki: □ var ☑yok
Toplantı Katılım: ☑evet □ hayır

Yrd. Doç. Dr. Hayati ARDA
Fen Fakültesi Öğretim Üyesi
Araştırma ile İlişki: □ var □yok
Toplantı Katılım: □ evet □ hayır

Yrd. Doç. Dr. Beytullah ÖZKAN
Fen Fakültesi Öğretim Üyesi
Araştırma ile İlişki: □ var ☑yok
Toplantı Katılım: ☑evet □ hayır

Araştırma ile İlişki: □ var □yok
Toplantı Katılım: □ evet □ hayır

Araştırma ile İlişki: □ var ☑yok
Toplantı Katılım: ☑evet □ hayır

Araştırma ile İlişki: □ var ☑yok
Toplantı Katılım: ☑evet □ hayır