**T.C**
**TRAKYA ÜNİVERSİTESİ**
**DİŞ HEKİMLİĞİ FAKÜLTESİ**
**PERİODONTOLOJİ**
**ANABİLİM DALI**

Tez Yöneticisi
Prof. Dr. Bülend İNANÇ

# DÜŞÜK DOZ *DİODE* LAZERİN GİNGİVEKTOMİ/PLASTİ SONRASI YARA İYİLEŞMESİ ÜZERİNE ETKİNLİĞİNİN HİSTOPATOLOJİK OLARAK DEĞERLENDİRİLMESİ

**(Uzmanlık Tezi)**

**Münevver YETİŞGİN**

EDİRNE-2021

# TEŞEKKÜR

Uzmanlık eğitimim ve tez dönemim süresince, destek ve birikimlerini esirgemeyen değerli hocam, tez danışmanım Prof. Dr. Bülend İNANÇ'a,

Van Yüzüncü Yıl Üniversitesi Periodontoloji Anabilim Dalı'nda başlayıp Trakya Ünivesitesi Periodontoloji Anabilim Dalı'nda devam eden uzmanlık sürecimde eğitimime katkılarından dolayı Dr. Öğretim Üyesi Ahmet Cemil TALMAÇ, Doç. Dr. Hacer ŞAHİN AYDINYURT ve Dr. Öğretim Üyesi Nazlı Zeynep ALPASLAN YAYLI' ya, kıdemli asistan arkadaşlarım Dr. Öğretim Üyesi Dicle ALTINDAL, Dr. Öğretim Üyesi Yusuf Ziya YÜNCÜ, Dr. Öğretim Üyesi Ece AÇIKGÖZ, Uzm. Dt. Nevin YÜKSEK, Uzm. Dt. Damla AKBAL ve Uzm. Dt. Deniz YILMAZ' a teşekkürlerimi sunarım.

Uzmanlık eğitimine beraber başladığımız süreç boyunca varlığı ve desteğiyle her daim yanımda olan çok değerli dostum Şebnur METİN'e sonsuz teşekkürlerimi sunuyorum.

Birlikte çalışmaktan keyif aldığım, birbirinden değerli çalışma arkadaşlarım Cem TAŞKIN, Burak ÜNAL, Kübra ESKİN, Nevin KIRBIYIK, Gizem Duygu ATEŞ, Cansu BAYRAM, Ercan ERGÜN'e teşekkür ederim.

Tezimin histopatolojik değerlendirme aşamasında emek veren, Prof. Dr. Ufuk USTA ve Sabriye Alagül SARIMUSTAFA' ya teşekkür ederim.

Her daim koşulsuz sevgilerini hissettiğim, aldığım her kararda beni destekleyen kıymetli aileme şükranlarımı sunuyorum.

Finansal olarak desteklerinden dolayı Trakya Üniversitesi Bilimsel Araştırma Projeleri Birimi'ne (2019-240) teşekkür ederim.

# İÇİNDEKİLER

**GİRİŞ VE AMAÇ** ..... 1

**GENEL BİLGİLER** ..... 3

- **PERİODONSİYUM** ..... 3
- **DİŞETİ BÜYÜMELERİ** ..... 7
- **YARA İYİLEŞMESİ** ..... 9
- **LAZER** ..... 14

**GEREÇ VE YÖNTEMLER** ..... 32

**BULGULAR** ..... 43

**TARTIŞMA** ..... 48

**SONUÇLAR** ..... 58

**ÖZET** ..... 59

**SUMMARY** ..... 61

**KAYNAKLAR** ..... 63

**EKLER**

# SİMGE VE KISALTMALAR

**Å :** Angström

**AP-1:** Aktivatör Protein-1

**ATP :** Adenosin Trifosfat

**BPT:** Başlangıç Periodontal Tedavi

**°C :** Santigrat derece

**cGMP :** Siklik Guanin Monofosfat

**CW:** Continuous Wave

**DDDL:** Düşük Doz Diode Lazer

**DDLT:** Düşük Doz Lazer Tedavisi

**dk :** Dakika

**EGF:** Epidermal büyüme faktörü

**Er:YAG :** Erbium: Yttrium-Aluminum-Garnet

**FDA:** U.S. Food and Drug Administration

**FGF:** Fibroblast büyüme faktörü

**Gİ :** Gingival İndeks

**Ho:YAG:** Holmiyum: Yttrium-Aluminum-Garnet

**Hz:** Hertz

**Ig:** İmmünglobulin

**IGF:** İnsülin benzeri büyüme faktörü

**IL:** İnterlökin

**J/cm2 :** Joule/santimetre kare

**KGF:** Keratinosit büyüme faktörü

**KI:** Keratinizasyon İndeksi

**mW :** Miliwatt

**Nd:YAG :** Neodymium: Yttrium-Aluminum-Garnet

**NF-kB:** Nükleer faktör kappa B

**nm:** Nanometre

**NO:** Nitrik oksit

**PDGF:** Trombosit kaynaklı büyüme faktörü

**Pİ :** Plak İndeksi

**ROS:** Reaktif oksijen türleri

**SCD :** Sondlanabilir Cep Derinliği

**SHI:** Süperfisyal (yüzeyel) Hücre İndeksi

**SK :** Sondalamada Kanama

**sn :**Saniye

**TGF:** Tranforme edici büyüme faktörü

**VWF:** Von Willebrand Faktörü

**W:** Watt

# GİRİŞ VE AMAÇ

Dişeti büyümeleri akut veya kronik enflamatuvar değişikliklere bağlı ortaya çıkan, dişeti hacmi ve boyutlarında artış ile karakterize sık görülen bir dişeti hastalığıdır. Dişeti büyümelerine sebep olan temel faktörün bakteri plağı olduğu belirtilmekle birlikte enflamasyon, ilaç kullanımı, neoplastik koşullar ve sistemik hastalıklar gibi birçok faktör nedeniyle de dişeti büyümesi meydana gelebilmektedir (1-3).

Kronik enflamatuvar dişeti büyümesi, mikrobiyal dental plağa lokal bir yanıt olarak gelişen, hücre ve hücrelerarası liflerin sayısında meydana gelen artıştır. Kronik enflamatuvar dişeti büyümeleri, mikrobiyal dental plağa uzun süre maruz kalınması sonucu gelişmektedir. Enflamatuvar dişeti büyümesinin en önemli etiyolojik faktörleri, kötü ağız hijyeniyle birlikte plak birikiminin artmasına neden olabilecek anatomik ve kazanılmış defektlerdir. Bunlar; dişlerdeki çapraşıklıklar, dişin fonksiyon görmüyor olması, çürüksüz servikal lezyonlar, uyumsuz marjinleri olan restorasyonlar, ağız solunumu ve ortodontik apareylerdir (4, 5).

Kronik enflamatuvar dişeti büyümesi tedavisinde ilk basamak diş yüzeyi temizliği, kök yüzey düzleştirilmesi ve oral hijyen alışkanlıklarının kazandırılmasını kapsayan başlangıç periodontal tedavidir (BPT). Kırmızı ve yumuşak olan dişetinde başlangıç periodontal tedavi sonrasında ödemin ve damarlanmanın azalması ile istenilen iyileşme elde edilebilmektedir. Ancak fibrotik komponenti fazla olan durumlarda yeterli büzülme gerçekleşmeyebilir. Bu durumda hem estetik görüntüyü elde etmek hem de mikrobiyal dental plağı elimine etmek için cerrahi bir tedavi olan gingivektomi/plasti yapılmaktadır.

Gingivektomi/plasti sonrası yara iyileşmesi, doku katmanlarının ve hücresel yapının restorasyonunu kapsayan kompleks ve dinamik bir süreçtir (6). Gingivektomi/plasti sonrası oluşan yara iyileşmesi sekonder yara iyileşmesi şeklindedir.

Ağız ortamı, periodontal cerrahi işlemler sırasında meydana gelen yaraların, özellikle de sekonder yara iyileşmesine bırakılmış olanların iyileşmesi için zor bir ortamdır. Ağız ortamının geniş floraya sahip olması ve mikrobiyal dental plak varlığı normal iyileşme sürecini etkileyebilmektedir (7, 8). Bu nedenler ile ağız içi yaraların iyileşmesi zaman zaman gecikebilmektedir (9) .

Yara iyileşme süresinin kısaltılması, hasta konforunun arttırılması amacıyla klorheksidin, sodyum hipoklorit, povidon iyodür, hidrojen peroksit vb. çeşitli kemoterapötik ajanlar, hyalüronik asit ve ozon kullanılmıştır. Diş hekimliğinin sürekli yenilenmesi ve gelişmesiyle bu amaç için düşük doz lazer uygulamaları da periodontolojide yaygın olarak kullanılmaktadır.

Bu klinik çalışmanın amacı kronik enflamatuvar dişeti büyümesi olan hastalarda düşük doz *diode* lazerin gingivektomi/plasti sonrası yara iyileşmesi üzerine etkisini histopatolojik olarak değerlendirmektir.

# GENEL BİLGİLER

## PERİODONSİYUM

Periodonsiyum; dişeti, periodontal ligament, sement ve alveol kemiğinden oluşmaktadır. Bu periodontal bileşenlerin her biri doku mimarisinde, biyokimyasal bileşimde ve kimyasal etkileşimde farklı rol oynamaktadır. Bu bileşenlerin tümü koordinelidir ve tek bir birim olarak birlikte işlev görmektedir (10, 11).

### Dişeti

Ağız mukozasının dişleri ve alveol kemiğini kaplayan kısmına dişeti denilmektedir. Sağlıklı bir dişeti anatomik olarak marjinal (serbest), yapışık ve interdental dişetinden; histolojik olarak ise dişeti epiteli ve dişeti bağ doku kısımlarından oluşmaktadır (10, 12).

Serbest dişeti; dişeti kenarından serbest dişeti oluğuna kadar uzanan keratinize çok katlı yassı epitel ile örtülü kısımdır. Sağlıklı serbest dişeti genellikle bıçak sırtı formunda sonlanır ve periodontal sond ile diş yüzeyinden ayrılabilir. Yapışık dişeti mukogingival birleşimden serbest dişetine kadar olan kısımdır. Kalın keratinize bir dokudur ve lamina propriyası sayesinde altındaki alveol kemikle ve sementle oldukça sıkı bir bağlantı halindedir. İçerdiği çok sayıda retepeg sayesinde klinik olarak portakal kabuğu gibi pürtüklü bir yapıda izlenir (10,11).

İnterproksimal boşluğun altında interdental dişeti yer almaktadır. İnterdental papilin şekli, gingival embraşürün boyutuna ve kontakt noktasına göre değişir. Anterior dişlerde daha sivri, posterior dişlerde daha künt bir şekle sahiptir (13). Anterior bölgede tek papil olarak piramit şeklinde bulunur. Posterior bölgede ise vestibül ve lingualde bulunan iki papil ile arada yer alan interdental col'den oluşur. İnterdental col ince, keratinize olmayan bir yapıdadır. Birbiri ile kontakt olmayan komşu dişelerin arasında dişeti papili gözlenmez.

Dişeti histolojik açıdan 2 bölümden oluşmaktadır (14):

a. Dişeti Epiteli

b. Dişeti Bağ Dokusu

**Dişeti Epiteli**

Morfolojik ve fonksiyonel olarak; dış oral epitel, sulkuler epitel ve birleşim epitelinden oluşmaktadır. Mukogingival birleşimden serbest dişeti kenarına kadar olan dişeti yüzeyini örten epiteldir. Bulunduğu yere göre keratinize, parakeratinize ya da nonkeratinizedir.

Keratinize karakterde olan dış oral epitel;

a) *Stratum basale* (Bazal tabaka)
b) *Stratum spinosum* (Spinoz tabaka)
c) *Stratum granulosum* (Granüler tabaka)
d) *Stratum corneum* (Korneum tabakası) olmak üzere 4 tabakadan oluşmaktadır (15).

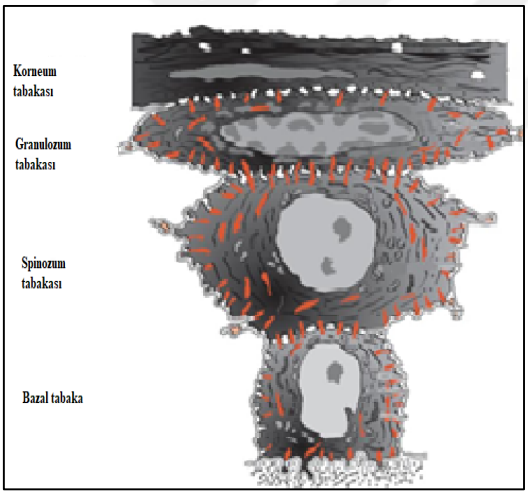


**Şekil 1. Dişeti epitelinin tabakaları (14)**

*Stratum basale* en alt tabakayı oluşturmaktadır. Bazal tabaka hücreleri tek sıra halinde dizilmiş olan silindirik ya da kübik hücrelerden oluşmaktadır. Bazal hücreler bölünme yeteneğine sahiptir. Mitotik aktivitenin en yoğun olduğu tabakadır. Mitotik aktivite ile çoğalan hücreler üst tabakaya doğru ilerledikçe yassılaşır ve keratinizasyon özellik kazanır. Bazal tabaka içerisinde melanosit hücreleri de bulunmaktadır. Melanosit hücrelerinin sentezlediği melanin pigmenti kübik hücrelerin sitoplazmalarında depo edilmektedir. Bu tabakada yer alan desmozomlar yan ve üst hücreleri birbirine bağlarken, hemidesmozomlar hücreleri bazal laminaya bağlamaktadır.

*Stratum spinosum*; çok kenarlı ve sitoplazmik çıkıntılara sahip iyi gelişmiş hücrelerden oluşan kalın bir tabakadır. Işık mikroskobu ile incelendiğinde bu hücrelerin, çıkıntı görünümündeki desmozomlar ile birbirleriyle temas halinde olduğu görülmektedir. Bu tabakada sitokeratin filamanlarının yanı sıra keratohyalin granülleri de bulunmaktadır (10).

Epitel hücreleri dişeti yüzeyine yaklaştıkça olgunlaşırlar ve yassılaşmaya başlarlar. Hücre çekirdekleri büzülerek çekirdek içerisindeki kromatin bir araya toplanır. Bu tarzdaki hücre çekirdeğine ait değişikliğe "piknozis" denir. Bu değişikliği takiben sitoplazmanın içerisinde keratohyalin granülleri oluşur. Bu yassılaşmış granüllü tabakaya "*stratum granulosum*" denir.

Dişeti tabakasının en üstünde corneum tabakası bulunur. Bu tabakada hücreler iyice yassılaşmış, çekirdeklerini ve diğer birçok organallerini kaybetmiştir. Hücreler çekirdeklerini tamamen kaybetmiş ise, "ortokeratotik"; içlerinde çekirdek kalıntıları veya küçük çekirdekler varsa "parakeratotik" olarak adlandırılmaktadırlar. Bu tabakanın görevi, çiğneyici mukozayı dış etkenlerden korumaktır (12, 15, 16).

Sulkuler epitel, birleşim epitelinin koronalinden gingival marjin sınırına kadar uzanan ince, non-keratinize ve retepeg içermeyen bir yapıdadır. Bu epitelde *granulosum ve corneum* tabakası bulunmamaktadır. Sulkus epitelinin oral gingival epitelle birleşen üst bülümünde de *stratum basale, stratum intermedium ve stratum superfacialis* tabakaları bulunmaktadır.

Diş erüpsiyonu sırasında oral epitel ve azalmış mine epitelinin birleştiği yerde non-keratinize yapıda birleşim epiteli (junctional epitel) bulunmaktadır. Diş yüzeyine sıkıca bağlanarak bakterilere karşı epitelyal bariyer görevi görmektedir. Bu epitel bağ dokusuna bakan bazal tabaka ve dişe doğru bakan suprabazal tabakadan oluşur. Bağ dokusuna *eksternal basal lamina* ile dişe ise *internal basal lamina* ile tutunur (17).

**Epitel- bağ doku yüzleşmesi:** Epitel ve bağ doku arasında 300-400 Å (angström) kalınlığında olan bazal lamina yer almaktadır. Bu membranın; epitelin bazal kısmı ile komşu olan kısmına lamina lucida, bağ doku ile komşu kısmına lamina densa denir. Lamina lucida glikoproteinlerden oluşurken, lamina densa da tip IV kollajenden oluşmaktadır. Sulkus epiteli ve birleşim epiteli dışında kalan çiğneyici mukozadaki epitel bağ doku yüzleşmesi düzgün bir yüzey halinde değildir. Çiğneyici mukozadaki bu girintili ve çıkıntılı yapıya "retepeg" denir (14).

**Dişeti bağ dokusu (Lamina propria):** Dişetinin baskın doku bileşeni olan bağ dokusu, amorf bir esas maddeye gömülü olan hücreler, lifler, damarlar ve sinirlerden oluşmaktadır. Dişeti bağ dokusu, papiller tabaka ve retiküler tabaka olmak üzere iki kısımdan oluşmaktadır. Papiller tabaka, bağ dokunun epitelle yaptığı girinti çıkıntıların bulunduğu kısımdır. Retiküler tabaka ise periost ve alveoler kemikle bağlantılı kısımdır (15).

**Dişeti bağ dokusunun hücresel bileşenleri:**

**Fibroblastlar:** Dişeti bağ dokusunun baskın olan hücreleri fibroblastlardır. Mezenkimal kökenli bu hücreler bir veya daha fazla oval şekilli çekirdek içerirler. Fibroblastlar çeşitli liflerin (kollajen, elastin, retikülin) ve matriksi oluşturan mukopolisakkaritlerin (glikoproteinler, glikozaminoglikanlar) yapım ve yıkımını sağlamaktadırlar (18).

**Mast hücreleri:** Kemik iliğindeki hematopoetik kök hücrelerden köken alırlar. Bağ dokusunda bulunan bu hücreler bazofilik granüller içerirler. Bu granüller proteolitik enzim, histamin, heparin gibi biyolojik aktif maddeler içermektedirler. Membranlarında Immunglobulin G (IgG), Immunglobulin E (Ig E) ve kompleman reseptörleri bulunmaktadır (19). Matriksin belirli bileşenlerinin sentezinden sorumlu olan mast hücreleri, mikrovasküler sistemin fonksiyonunu etkileyen ve dokuya kan akışını kontrol eden vazoaktif maddelerin sentezini de sağlamaktadırlar (18).

**Monosit/Makrofajlar:** Kan monositleri kemik iliği kökenli olup, damar dışına çıkıp doku içine geçtiklerinde makrofaj adını alırlar. Kan içindeyken yuvarlak olan bu hücrelerin şekli doku içine geçince çok sayıda sitoplazmik çıkıntı kazanır. Makrofajlar, mikroorganizmaları fagosite edebilme yeteneğine sahip olduklarından savunma sisteminin önemli hücreleridir (20).

**Nötrofiller:** Polimorf nükleer lökosit olarak adlandırılan bu hücreler sitoplazmalarında lizozom ve lizozomal enzimler içermektedirler. Esas fonksiyonları fagositoz ve mikroorganizmaları öldürmektir. Aynı zamanda salgıladıkları proteolitik enzimler ve serbest oksijen radikalleri ile mikroorganizmaları ve hücresel artıkları temizlemektedirler.

**Dişeti bağ dokusunun hücre dışı bileşenleri:**

Hücreleri ve lifleri içeren intersellüler matriks esas olarak proteoglikanlar (hyalüronik asit ve kondroitin sülfat) ve glikoproteinlerden (esas olarak fibronektin) oluşmaktadır.

**Lifler:** Bağ dokusunun lifleri fibroblastlar tarafından üretilmekte ve 4 gruba ayrılmaktadır. Bunlar; kollajen lifler, elastik lifler, retiküler lifler ve oksitalan liflerdir. Bağ

dokusunun baskın lifleri kollajen liflerdir ve bu liflerin de çoğunluğunu Tip I kollajen lifler oluşturmaktadır. Tip I kollajen lifler bağ dokusuna gerilmeye karşı direnç kazandırmaktadırlar.

## DİŞETİ BÜYÜMELERİ

Dişeti büyümeleri, klinik olarak dişeti hacminde artışın gözlendiği yaygın görülen dişeti hastalıklarıdır. Dişeti büyümeleri mikrobiyal dental plak, ağız solunumu, hormonal dengesizlikler, ilaçlar ve neoplastik nedenlere bağlı olarak görülebilmektedirler.

Etiyolojik faktörler ve patolojik değişikliklere göre dişeti büyümelerinin sınıflandırılması (21):

**I-İltihabi dişeti büyümeleri**

a) Akut

b) Kronik

**II- İlaca bağlı dişeti büyümeleri**

a) Antikonvülsanlar

b) İmmunosupresanlar

c) Kalsiyum kanal blokerleri

**III-Sistemik hastalıklarla ilişkili dişeti büyümeleri**

a) Durumsal Büyümeler

1) Hamilelik

2) Puberte

3) Vitamin C eksikliği

4) Plazma hücreli gingivitis

5) Spesifik olmayan durumsal büyümeler (piyojenik granuloma)

b) Dişeti büyümesine neden olan sistemik hastalıklar

1) Lösemi

2) Granülamatöz hastalıklar (Wegener granulomatosis, sarcoidosis)

**IV- Neoplastik dişeti büyümeleri**

a) Benign tümörler

b) Malign tümörler

**V-Yalancı dişeti büyümeleri**

**Dağılım ve lokalizasyonlarına göre dişeti büyümelerinin sınıflaması (21):**

I. Lokalize: Ağızda tek bir diş veya bir grup dişe ait sınırlı dişeti büyümeleridir.

II. Generalize: Bütün dişetlerini kapsayan dişeti büyümeleridir.

III. Marjinal: Dişeti kenarında sınırlı olan dişeti büyümeleridir.

IV. Papiller: İnterdental papil ile sınırlı dişeti büyümeleridir.

V. Diffüz: Dişeti kenarı, yapışık dişeti ve papili içine alan dişeti büyümeleridir.

VI. İzole: Tümör benzeri saplı dişeti büyümeleridir.

**Şiddetine göre dişeti büyümelerin sınıflaması (22):**

Sınıf 0: Dişeti büyümesi belirtileri yoktur.

Sınıf 1: Dişeti büyümesi interdental papilde görülür

Sınıf 2: Dişeti büyümesi papilla ve marjinal dişetinde görülür

Sınıf 3: Dişeti büyümesi kronunu üçte birini veya daha fazlasını içerir

**Kronik Enflamatuvar Dişeti Büyümeleri**

Kronik enflamatuvar dişeti büyümeleri dişeti kenarı ve interdental papilde ortaya çıkan kabarıklıklar olarak görülmektedir. Erken dönemde ilgili diş çevresinde can simidine benzer bir görünüm oluşmaktadır. Bu kabarıklık diş kuronunu kaplayacak şekilde ilerleyebilmektedir. Büyüme bölgeye göre; papiller veya marjinal olarak, yayılımına göre lokalize veya generalize formda görülebilmektedir. Travma ya da akut bir enfeksiyonun eşlik etmediği durumlarda yavaş gelişmekte ve ağrısız olmaktadır. Klinik olarak koyu kırmızı ve mavimsi renkteki doku yumuşak yapıda, düzgün ve parlak yüzeylidir (3). Kronik enflamatuvar dişeti büyümeleri mikrobiyal dental plağın uzun süre yerleşik kalmasına bağlı görülmektedir. Hastanın ağız hijyeninin yetersizliği ile birlikte plak birikiminin artmasına neden olabilecek etiyolojik faktörler bulunmaktadır. Bunlar anatomik ve kazanılmış defektler olan dişlerdeki çapraşıklıklar, dişin fonksiyonda olmaması, çürüksüz servikal lezyonlar, uyumsuz marjinleri olan restorasyonlar, ağız solunumu ve ortodontik apareylerdir (1, 2).

Kronik enflamatuvar dişeti büyümelerinde, dokuda hem iltihabi hem de fibrotik iki komponent görülmektedir. Kolayca kanayan dokularda enflamatuvar hücreler, damarlarda büyüme, hücreler arası sıvıda artış ve kapiller proliferasyon gözlenmektedir. Daha sıkı ve pembemsi yapıda olan dokularda ise fibroblast ve kollajen doku artışı ile fibrotik komponentin daha fazla olduğu görülmektedir (10, 23, 24).

Kronik enflamatuvar dişeti büyümelerinde histopatolojik olarak ilk değişim damarsal yapının bozulmasıdır. Damarlarda dilatasyon ile beraber ileri aşamalarda vaskülit, proliferasyon ve stazlar görülmektedir. Damarlardaki proliferasyon ile bağ dokusundaki hasarın tamirini sağlayan hücreler ve ürünler taşınmaktadır. Ancak artan konjesyona bağlı olarak, bölgeye fazla sıvı taşınması ile ödem meydana gelmektedir. Damarlanmanın artması ve immün

sistemin uyarılmasıyla ilgili bölgeye nötrofil, makrofaj, lenfosit ve plazmosit gibi enflamatuvar hücrelerin göçü görülmektedir (1).

### Kronik Enflamatuvar Dişeti Büyümelerinde Tedavi

Kronik enflamatuvar dişeti büyümelerinin tedavisinde ilk aşamada diş yüzeyi temizliği, kök yüzey düzleştirilmesi ve oral hijyen eğitimini (25) içeren BPT tedavi yapılmaktadır. BPT'den sonra ödemin ve damarlanmanın azalması ile istenilen iyileşme gerçekleşebilir. Fakat fibrotik komponenti fazla olan kronik iltihabi dişeti büyümelerinde, BPT tedavi ile dişeti büzülemediği için kök yüzeyindeki eklentilere de kolay ulaşılamamaktadır. Dolayısıyla bu durum cerrahi tedavi gerektirmektedir (10).

Cerrahi tedavi olarak gingivektomi/gingivoplasti işlemi, kronik enflamatuvar dişeti büyümelerinin fibrotik komponentini elimine etmek, oral hijyen işlemlerinin yapılabilmesini kolaylaştırmak ve doğal anatomik konturları geri kazandırmak için sıklıkla uygulanmaktadır.

### Gingivektomi/gingivoplasti

Dişetinin eksize edilerek uzaklaştırılması ve normal anatomik formunun sağlanması amacıyla yapılan rezektif cerrahi işleme gingivektomi, fizyolojik dişeti konturlarının yeniden şekillendirilmesi işlemine de gingivoplasti denir. Gingivektomi, dişeti büyümelerinin cerrahi tedavi seçenekleri arasında altın standart olarak kabul edilmektedir (26). Gingivektomi işlemi ile kemik üstü (pseudo) periodonal cep eliminasyonu, kök yüzeyindeki eklentilere ulaşma, estetik gingival yapıların oluşturulması, kuron boyu uzatılması sağlanmış olur. Bu operasyonlardan sonra, iyileşme süreci sekonder olarak gerçekleşmektedir (27).

## YARA İYİLEŞMESİ

Fiziksel, kimyasal ya da travma gibi nedenlerle, cildi ve/veya mukozayı oluşturan dokuların doğal anatomik yapı ve fonksiyonlarındaki bütünlüğünün bozulmasına yara; bu bütünlüğün ve kaybedilmiş dokunun anatomik, fizyolojik ve/veya fonksiyonel yapının tekrardan kazanılmasına ise yara iyileşmesi denilmektedir (28, 29). İyileşme sürecinde kanama, enfeksiyon, hipertrofik skar gibi komplikasyonlar görülebilir (30). Bu süreçte amaç dokuların normal anatomik özelliklerine en yakın şekilde kazanımını sağlamaktır. Yara iyileşmesi sürecini hücresel, fizyolojik ve biyokimyasal bir dizi olayın bütünleşmesi ile gerçekleşen 3 evrede inceleyebiliriz. Bunlar;

**Hemostatik ve Enflamatuvar Evre:**

Enflamasyon, nekroze olmuş doku ürünlerini ortadan kaldıran ve vücudu yabancı maddelere karşı savunan vasküler ve hücresel bir yanıttır (31). Doku yaralanmasının ardından hemostaz ve koagülasyon mekanizmaları başlamaktadır. Hasarlı bölgedeki damarlarda vazoaktif aminlerin etkisi ile, kan kaybını azaltmak için kısa süreli bir vazokonstriksiyon (lokal hiperemi ve ödem) ardından vazodilatasyon meydana gelmektedir (32).

Doku yaralanmasına bağlı subendotelyal bütünlüğü bozulan damar duvarından, açığa çıkan kollajenler ve mikrofibriller trombositler ile temasa geçerler. Böylece trombositlerin adezyonu ve agregasyonu ile pıhtılaşma kaskadı gerçekleşir. Aynı zamanda açığa çıkan serotonin, adenozin difosfat ve tromboksan $A_2$ gibi kimyasal mediyatörler ve fibrinojen, fibronektin, trombospondin, Von Willebrand faktörü (VWF) gibi adheziv proteinler ile meydana gelen trombin; trombosit agregasyonunu ve sekresyonunu uyararak trombosit tıkacını oluşturur. Trombosit agregasyonu sırasında, trombin fibrinojeni fibrine dönüştürür. Oluşan fibrin pıhtı oluşturarak kanamayı durdurmaktadır (33). Oluşan pıhtı dokuları korur ve iyileşme için bölgeye göç edecek hücreler için matriks görevini üstlenir (34).

Bu evrede yara bölgesine kan akımında, damar geçirgenliğinde ve bölgeye lökositlerin geçişinde artış olmaktadır. Enflamasyon evresinde özellikle retiküloendotelyal sistem hücreleri olan nötrofiller, lenfositler ve makrofajlar görev almaktadırlar. Yara bölgesine ilk gelen hücreler nötrofillerdir. Nötrofiller; yara oluşan bölgede fonksiyonel olmayan konak hücrelerinin, yabancı maddelerin ve yara oluşmasıyla zarar görmüş matriks komponentlerinin kaldırılması, bakterilerin parçalanması ve opsonizasyonu gibi görevlere sahiptir (35). Makrofajlar debridman ve patojen mikroorganizmaların eliminasyonunu sağlamaktadırlar. Makrofajları aktive eden en önemli mediyatörler trombositlerden salgılanmaktadır. Aynı zamanda aktive olan makrofajlar ile nitrik oksit (NO) sentezi ve damarlanma artmakta, fibroblastlar aktive olmaktadırlar. Yara iyileşmesinde önemli bir yere sahip olan makrofajlar enflamatuvar fazı sonraki faza bağlamaktadırlar (36). Enflamatuvar fazın sonuna doğru sitokin seviyelerinin de düşmesine bağlı olarak monosit ve makrofaj sayıları kademeli olarak düşmektedir (34, 37).

**Proliferasyon (Fibroblastik) Evresi:**

Doku zedelenmesinin 3. ve 5. günlerinde başlayan bu evre yaklaşık 3 hafta sürmektedir. Bu evrede enflamatuvar hücreler azalırken, en önemli hücre grubunu oluşturan fibroblastlar artmaktadır (38). Prolifersayon evresinde kemotaktik faktörlerin, büyüme faktörlerinin ve

proteolitik enzimlerin aktive olmasıyla granülasyon dokusu oluşmaya başlamaktadır. Granülasyon dokusu temel olarak hyalüronik asit, fibronektin, elastin ve kollajenden oluşan bir matriksin yanında makrofajları, fibroblastları ve yeni damarları içermektedir. Aktive olmuş makrofajlardan ve trombositlerden salınan, trombosit kaynaklı büyüme faktörü (PDGF) ve epidermal büyüme faktörü (EGF) fibroblast proliferasyonunu artırırlar ve aktive olan fibroblastlar daha fazla matriks proteini, matriks proteaz inhibitörü ve integrin reseptörü sentezlerler. Bu sırada makrofajlardan salınan sitokinler ile yara çevresinde bulunan venüllerdeki endotel hücreleri de etkilenmekte ve yeni damar oluşumu sağlanmaktadır. Oksijen basıncının azalması, pH değerinin düşük olması ve laktat artışı anjiogenezi uyarmaktadır (39-41). Yara iyileşmesinde rol alan hücrelerin oksijen ihtiyaçları, oluşan bu damarlar tarafından karşılanmaktadır (34, 42).

Proliferasyon evresinde aynı zamanda keratinositlerdeki farklılaşma ile reepitelizasyon da başlamaktadır. Keratinositlerin proliferasyonu ve migrasyonu EGF, fibroblast büyüme faktörü 1-2-7 (FGF 1-2-7), insülin benzeri büyüme faktörü (IGF) ve transforme edici faktör (TGF) tarafından kontrol edilmektedir. Yaralanmadan kısa bir süre sonra enflamatuvar sitokinlerin uyarımıyla epitelizasyon başlar. İlk olarak fibroblastlardan interlökin-1 (IL-1) ve tümör nekroz faktör-alfa (TNF-α) aracılığıyla gen ekspresyonu gerçekleşir. Sonrasında, fibroblastların sentezlediği keratinosit büyüme faktörü-1 (KGF-1), keratinosit büyüme faktörü-2 (KGF-2) ve IL-6, komşu keratinositlerin yara bölgesine migrasyonunu, çoğalmasını ve epidermise farklılaşmasını uyarmaktadır. KGF-2'nin bu süreci yönlendirmede en önemli araç olduğu görülmektedir (43, 44). KGF'nin reepitelizasyonu sağlamadaki önemi anlaşıldığı için son yıllarda yara iyileşmesinde, rejeneratif tedavi amacıyla KGF salınım sistemleri denenmektedir ve reepitelizasyonu arttırdığı görülmektedir (45).

Keratinositler hem kendilerinin hem de diğer hücre gruplarının gelişimi için TGF-α, TGF-β, EGF, PDGF ve TNF gibi sitokinleri salgılamaktadırlar. Mukozada bariyer oluşumu sağlanıncaya kadar keratinositlerin migrasyonu devam etmektedir (46).

**Maturasyon ve Remodelling Evresi:**

Yara iyileşmesinin en uzun evresidir. Bu evrede granülasyon dokusunu oluşturan ilk aşamadaki geçici matrikste değişiklikler görülmektedir. Geçici matrikste çoğunluğu oluşturan fibronektin, yerini Tip I ve Tip III kollajen demetlerine bırakmaktadır. Fibroblast proliferasyonuna katkıda bulunan hyalüronik asit zamanla azalmakta, yerine kollajen sentezinde ve maturasyonunda görev alan dermatan sülfat, kondroitin sülfat geçmektedir.

Sentezlenen kollajenlerin yapılanması ve düzenlenmesi ile skar dokusu oluşmaktadır. Bu sürecin düzenli devam etmesi için aynı zamanda kollajen katabolizması da gerekmektedir. Bu katabolizma granülosit, makrofaj, epidermal hücreler ve fibroblastlardan salınan kollajenaz enzimleri aracılığıyla meydana gelir (34, 47).

Yara iyileşmesi devam ettikçe enflamatuvar ve endotelyal hücreler azalmakta, kollajen matriks daha organize hale gelmektedir. Bu yapım/yıkım döngüsüyle reorganize olan kollajen yapısındaki çapraz bağlarla sabitlik ve sağlamlık kazanmaktadır. Oluşan skar dokusunun gerilim gücü zamanla artmaktadır. Yaranın gerilim gücü kollajen sayısı ve niteliğine bağlı olmakla beraber hiçbir zaman sağlıklı dokunun %80'ini geçmemektedir (19, 39, 43).

**Yara İyileşme Tipleri**

**Primer Yara İyileşmesi:** Belirgin doku kaybı ve bakteriyel kontaminasyon olmadan, yara kenarlarının süturlarla yaklaştırılarak cerrahi insizyonun iyileşme şeklidir. Dar insizyon

aralığı önce fibrin kan pıhtısıyla dolar, granülasyon dokusu hızla bu pıhtıya invaze olur ve son olarak yaranın üzeri epitelle örtülür (48).

**Sekonder Yara İyileşmesi:** Yara kenarlarının birbirinden uzak ve doku kaybının olduğu spontan iyileşmeye bırakılan yara iyileşme şeklidir. İyileşmenin gerçekleşmesi için daha fazla granülasyon dokusu gerekmektedir. İyileşme fazları primer ve sekonder yara iyileşmesinde benzer olsa da sekonder yara iyileşmesinde proliferasyon fazı daha uzun sürer. Nekrotik kısımların temizlenmesi uzun zaman almakta ve şiddetli enflamatuvar doku cevabı olmaktadır. Sekonder yaraların iyileşme süreleri, yaranın derinliğine ve kenarlarının birbirinden uzaklığına bağlıdır (49).

**Tersiyer Yara İyileşmesi:** Komplike kontamine yaralarda enfeksiyon riskini azaltmak için, sekonder iyileşme ile gecikmiş primer kapatmanın kombine edildiği iyileşme şeklidir. Kontamine yara debride edilip sekonder iyileşmeye bırakılmaktadır. Yara alanı, yeterli granülasyon dokusu oluşumu sonrasında enfeksiyon riskinin en az olduğu düşünüldüğünde primer iyileşme için süture edilmektedir.

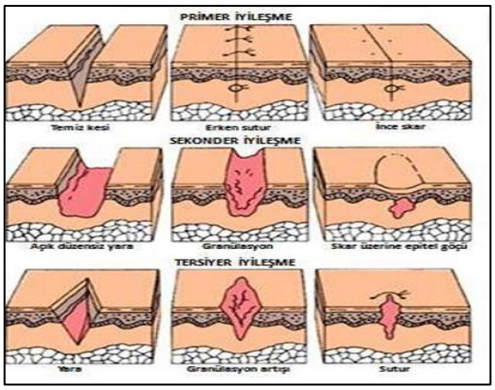


**Şekil 2. Yara iyileşmesinin tipleri (50)**

**Gingivektomi/gingivoplasti Sonrası Yara İyileşmesi**

Gingivektomi/gingivoplasti; yapılan cerrahi işlem sonrası yara yüzeyinde ilk olarak, koruyucu pıhtının oluştuğu sekonder bir iyileşme şeklidir. Yara yüzeyinde oluşan pıhtının altında bulunan doku akut enflamasyona bağlı olarak yer yer nekroze olmaktadır. Oluşan bu koruyucu pıhtı sonrasında granülasyon dokusu ile yer değiştirmektedir (10). Gingivektomi sonrası birkaç gün içerisinde epitel hücrelerinin yara yüzeyine migrasyonu gerçekleşmektedir (51). Cerrahi sonrası ilk 24 saat boyunca enflame ve nekrotik yüzeyin altında yeni bağ dokusu hücrelerinde bir artış olmaktadır. Üçüncü güne kadar henüz olgunlaşmamış fibroblast hücreleri artış gösterir (52). Damarlanma açısından oldukça zengin olan granülasyon dokusu yeni bir serbest dişeti marjini ve sulkusu oluşturmaktadır. On beş gün içerisindeki süre zarfında periodontal ligament damarlarından köken alan kapillerin granülasyon dokusuna doğru migrasyonu ile gingival damarlarla bağlantı oluşturdukları belirtilmektedir (53). Yara yüzeyine komşu epitel hücreleri 12–24 saat aralığında granülasyon dokusuna doğru göç ederek, yara yüzeyini kontamine pıhtıdan ayırmaktadırlar. Marjindeki epitel aktivitesi 24–36 saatler arasında pik yapmaktadır (54).

Bu süreçte meydana gelen epitel hücreleri yara kenarlarında bazal veya spinoz tabakalarından yara yüzeyine doğru ilerleyerek yara yüzeyini kapatmaktadır. Daha sonrasında yerini bağ dokuya bırakacak olan fibrin tabakasını oluşturarak, rezorbe olmaktadır (55). Gingivektomi sonrası yaranın yüzey epitelizasyonu 7–14 gün içerisinde tamamlanmaktadır (54, 56). Bağ dokudaki tam iyileşme ise yaklaşık 7 haftada gerçekleşmektedir. İyileşmenin 4. gününden itibaren vazodilatasyon ve damarlanma azalarak, 16. günde hemen hemen normal görünümüne ulaşmaktadır (56).

Gingivektomi/plasti sonrasında ilk 4 haftada keratinizasyon seviyesi cerrahi öncesine göre daha az seviyede olmaktadır. Epitelin tam olarak iyileşmesi yaklaşık 1 ay gibi bir zamanda gerçekleşmektedir (56).

## LAZER

Lazer kelime olarak *"Light Amplification by Stimulated Emission of Radiation"* (57) kelimelerinin baş harflerinden oluşup "radyasyonun uyarılmış emisyonu ile ışığın güçlendirilmesi" anlamına gelmektedir. Lazer ışığı; doğal gazların, elementlerin, moleküllerin ve çeşitli kristallerin atomlarının aktive olması ile, yüksek yoğunlukta, paralel hareket eden, aynı dalga boyundaki elektomanyetik radyasyondan oluşan ışıktır (58, 59).

### Lazerin Tarihçesi

Lazerin tarihçesi, 1916 yılında Albert Einstein'in, bir maddenin uyarılarak radyasyon yayılımı yapabileceği kavramına dayanmaktadır (60). Ancak 1958 yılına kadar teorik seviyede kalan bu bilgi Charles Townes ve arkadaşlarının uyarılmış salınım üzerine pratik çalışmalar yapmaları ile lazerin atası olan *Microwave Amplification by Stimulated Emission of Radiation'nın (MASER)* icat edilmesini sağlamıştır. Schawlow ve Townes 1958'de MASER prensibinin ışık dahil herhangi bir dalga boyundaki tüm elektromanyetik dalgalara uygulanabileceğini ifade ederek *Light Amplification by Stimulated Emission of Radiation* (57) kavramını ortaya koymuşlardır (61).

Deneysel olarak lazerin ilk prototipi, 1960 yılında Theodore Harold Mainman'ın, kromiyum oksit ile kaplı alüminyum oksitten yapılmış sentetik bir yakut kristalini kullanması ile üretilmiştir (62). 1961 yılında Snitze neodmiyum yitriyum garnet (Nd:YAG) prototipini yayınlamıştır (63). Goldman ve arkadaşları ile Stern ve Sognnaes, dental dokularda ilk lazer kullanımını rapor ederek (64, 65) lazerin dentin ve mine üzerindeki etkilerinden bahsetmişlerdir. 1970'lerin ortalarında tıp topluluğu lazeri yumuşak dokular için kullanmaya başlamıştır (66-68). Drs William ve Terry Myers, 1989 yılında bir oftalmik lazeri dental lazere modifiye ederek dizayn etmişlerdir (69).

Sonraki yıllarda teknolojinin gelişmesine paralel olarak farklı lazer cihazları geliştirilmiş, diş hekimliğinin farklı alanlarında kullanımı araştırılmış ve periodontolojide geniş bir kullanım alanı bulmuştur.

**Temel Lazer Fiziği**

Işık hem dalga hem de parçacık şeklinde hareket eden bir elektromanyetik enerjidir. Bu enerjinin temel birimine "foton" denir (70). Işığın; dalga boyu, frekans ve genlik (amplitude) olmak üzere üç temel özelliği vardır. Dalgaboyu yatay eksende iki dalga tepesi arasındaki mesafedir. Birimi "nm" dir ve "λ" ile gösterilir. Frekans belirli bir zamanda belirli bir noktadan geçen dalga tepesi sayısını ifade eder ve "ν" ile gösterilir. Frekansın birimi Hertz (Hz)'dir. Genlik ise dalganın en tepe noktası ile en çukur noktası arasındaki dikey mesafenin yarısıdır. Dalganın şiddetini ve yoğunluğunu ifade eder ve genlik ne kadar fazla ise, lazerin oluşturduğu ışığın gücü de o kadar fazla olur (71).

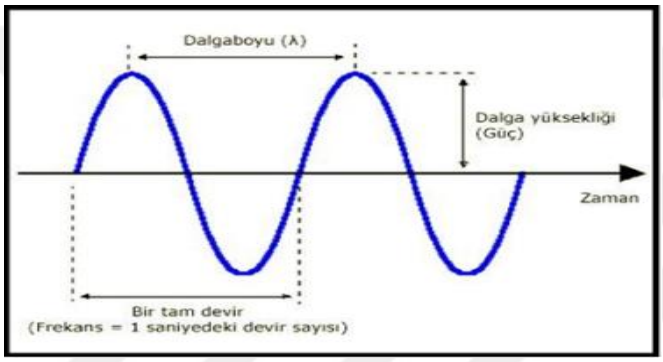


**Şekil 3. Lazerin dalgaboyu, gücü ve frekansı**

Renk kavramı frekans ve dalga boyuna göre oluşan bir kavramdır. Dalgaboyu yüksek yani, düşük frekanslı ışıklar kırmızı veya turuncu olarak algılanırken; dalgaboyu düşük, frekansı yüksek ışıklar mavimsi mor olarak algılanmaktadır. Kırmızı ışıktan daha yüksek dalga boyuna sahip ışınlar kızılötesi, mor ışıktan daha düşük dalga boyuna sahip ışınlar ise morötesi ışınlardır. Bu ışıklar insan gözü ile görülememektedir (72).

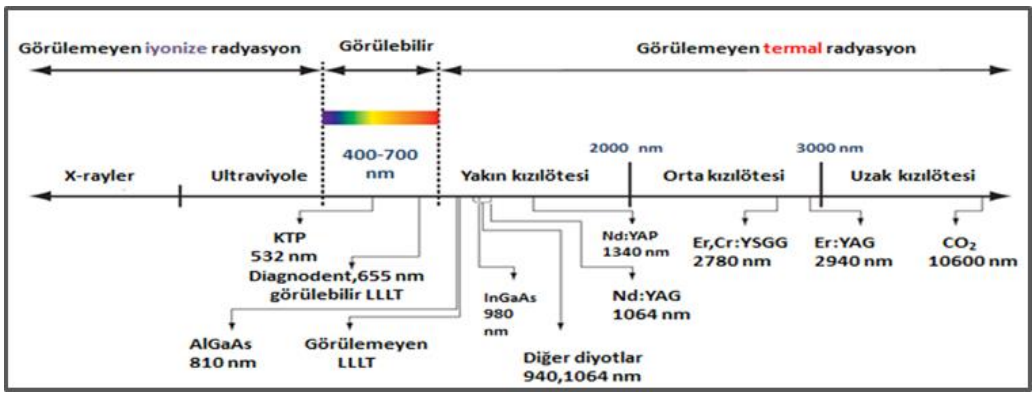


**Şekil 4. Işığın dalga boyları (70)**

Lazerin temel fiziğinin anlaşılması için bilinmesi gereken diğer konu atomdur. Maddenin temel yapı taşı olan elementlerin tüm özelliklerini gösteren en küçük birimine atom denmektedir. Bohr atom modeline göre; atomlar pozitif yüklü protonların ve yüksüz nötronların olduğu çekirdek ile, çekirdeğin etrafındaki yörüngelerde bulunan negatif yüklü elektronlardan oluşmaktadır (59). Atomdaki her yörünge belirli bir enerjiye karşılık gelir ve yörüngelerde bulunan kararlı elektronlar ışıma yapmaz. Elektron, bulunduğu yörüngeden daha yüksek enerjili bir yörüngeye dışarıdan enerji alarak çıkabilir. Enerji verilen elektron daha yüksek enerji seviyesine çıkarak kararsız hale gelir. Tekrar kararlı hale dönmek için ışıma yaparak aldığı enerjiyi foton olarak dışarı salar (73). Bu olaya "kendiliğinden emisyon" denir (74). Enerjilenmiş atomun, ikinci bir enerji bombardımanına tutulması, aynı dalga boyundaki fotonların salınmasına neden olacaktır. Bu olay Einstein tarafından "uyarılmış emisyon" olarak adlandırılmıştır (75). Atom ya da moleküllerin enerji yörüngelerindeki elektron geçişlerine dayanarak oluşturulan bu olay sonucunda aynı dalga boyuna sahip (monochromatic), birbirine paralel (collimated) ve birbirine yapışık biçimde ilerleyen (coherent) fotonlar ortaya çıkarak lazer ışığı oluşturulmaktadır (76).

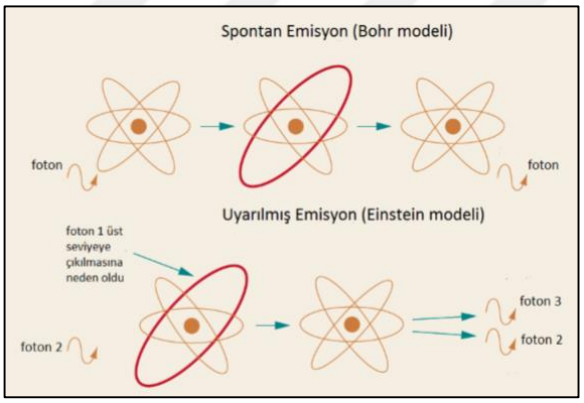


**Şekil 5. Spontan ve uyarılmış emisyon (74)**

Lazer ışığının normal ışıktan farklı olarak üç temel özelliği bulunmaktadır:

**Monokromatik:**

Görünür ışık aynı anda, her biri farklı renge karşılık gelen farklı dalga boylarını içermektedir. Retinada odaklanan görünür ışık, beyin tarafından beyaz olarak algılanır. Lazer kaynağının ürettiği ışık ise aynı renkte ve aynı dalga boyuna sahip ışınları içermektedir. Lazer ışınının biyolojik ve klinik etkileri göz önüne alındığında, önemli bir özelliği monokromatik olmasıdır (59).

**Kollimasyon:**

Normal ışık kaynaklarından çıkan ışık rastgele dağılmaktadır. Ancak lazer ışınında tüm dalgalar birbirlerine paralel seyretmektedir. Lazerin çok az sapma gösteren, paralel ışık kaynağı oluşturma özelliğine "kollimasyon özelliği" denir. Bu özelliği ile lazer ışını küçük odak alanlarına bile yüksek enerji aktarabilmektedir (59, 77).

**Koherent:**

Lazer ışınının diğer ışıklardan ayrılan bir özelliği de fiziksel olarak aynı boyut ve büyüklükte dalgalardan oluşmasıdır. Böylece ışık dalgaları, eş zamanlı hareket eder. Bu özellik sayesinde lazer sistemleri kolayca taşınabilir ve yönlendirilebilir (59, 77).

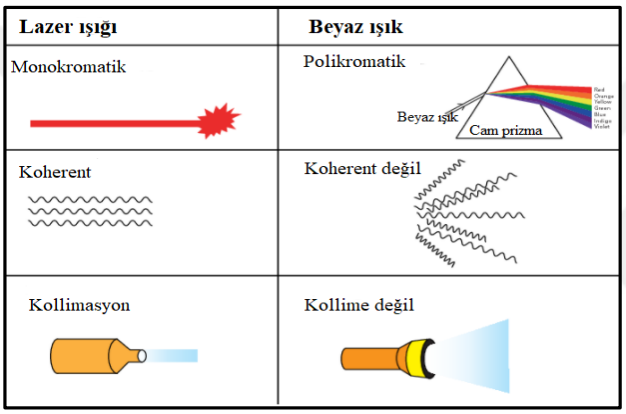


**Şekil 6: Lazer ışığının özellikleri (78)**

**Lazer Cihazının Temel Komponentleri**

Lazer cihazının merkezinde, "aktif medyum" olarak adlandırılan bir optik kavite bulunmaktadır. Lazer cihazları içerisinde kimyasal elementleri, molekülleri ve bileşikleri içeren aktif ortamı oluşturan bu maddelere göre isimlendirilirler. Aktif ortam; gaz (helyum, argon, $CO_2$), sıvı, kristal veya katı durumdaki yarı iletken (galyum, alüminyum, indiyum ve arsenid ya da garnet kristallerinin değişik kombinasyonları olan itriyum, alüminyum, skandium ve galyum ile birlikte kromium, neodimiyum veya erbium bileşkeleri) bir madde olabilir (59). Optik kavitenin iki ucunda birbirine paralel biri tamamen yansıtıcı, diğeri kısmen yansıtıcı olan aynalar bulunmaktadır (79). Birbirine paralel yerleşimli aynalar, ışınların kollimasyonunu sağlar ve fotonların gücünü arttırırlar. Kısmen yansıtıcı olan ayna, sadece uygun enerji seviyesine ulaşmış olan fotonların optik kaviteden çıkmasını sağlamaktadır (59). Optik kavitenin etrafında, aktif medyuma enerji sağlayacak yüksek güçlü bir lamba, elektriksel bir kaynak veya başka bir lazer kaynak olarak bulunmaktadır (59, 79).

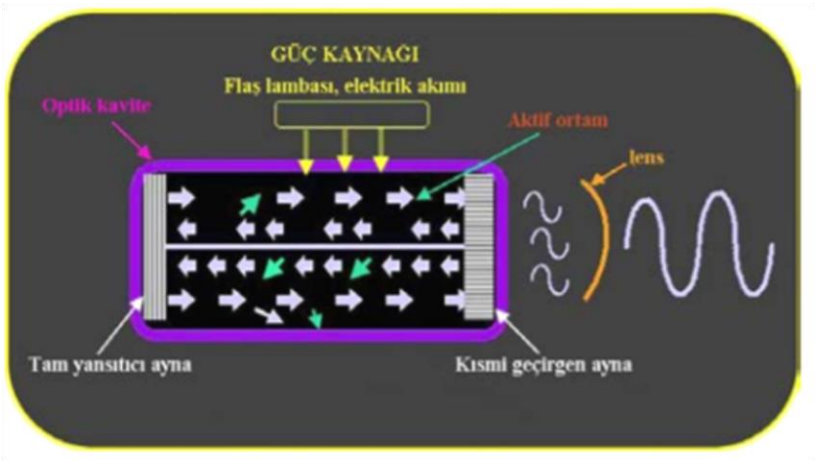


**Şekil 7. Lazer cihazının genel yapısı (80)**

Bu temel komponentler dışında "çıkış sistemi" olarak ise kuvartz fiber optik, esnek içi boş bir dalga yönlendiricisi, eklemli bir kol (aynalar içeren) veya bir el aleti kullanılabilir (81-84). Lazer ışığının oluşumu ile meydana gelen ısının sisteme zarar vermemesi için, hava veya su ($H_2O$) destekli "soğutma sistemleri" de bulunmaktadır (79). Bunun yanında tamamlayıcı olarak "odaklayıcı mercekler" ve "diğer kontrol birimleri" de bulunmaktadır (59). Kontrol paneli, pompalama mekanizması frekansını değiştirerek belli bir sürede güç çıkışının ayarlanmasını sağlamaktadır (74).

Lazer ışığının oluşumu genellikle enerji kaynağı olarak elektrik enerjisinin verilmesi ile başlamaktadır. Pompalama düzeneği ile aktarılan enerji, aktif ortamdaki maddenin atomlarını uyarır ve bu atomlara ait elektronlar bir üst enerji seviyesine geçerler. Üst enerji seviyesine geçen elektronlar, alt enerji seviyesine dönerken daha kararlı hale geçerler ve etraflarına foton yayarlar. Spontan emisyon olarak adlandırılan bu durumda oluşan fotonların dağılımları, dalgaboyları rastlantısaldır. Ancak belli bir değerin üzerinde enerji verildiğinde ise uyarılmış yayınım (emisyon) ile üst enerji düzeyindeki uyarılmış elektronlar bir fotonla çarpışarak erken foton oluşturlar. Bu şekilde oluşan fotonlar belli bir fazda birlikte hareket ederler. Optik boşluk içinde bulunan paralel aynalar arasında hareket eden fotonlar, atomların uyarılmasını sağlayarak fotonların yoğunlaşmasını sağlamaktadırlar. Kısmi yansıtıcı ayna, fotonların bir kısmının geçişini sağlayarak lazer ışığını oluşturmaktadır (59, 85).

Lazer cihazlarında 3 farklı çalışma modu bulunmaktadır (59, 86);

**Sürekli dalga modu:** Lazer cihazının kullanımı süresince sürekli stabil, kesintisiz bir enerji yayar.

**Aralıklı (geçitli) dalga modu:** Mekanik bir bariyer ile kaynaktan gelen ışık kesintiye uğrar ve otomatik olarak aralıklarla atış yapılması sağlanır.

**Serbest atımlı aralıklı dalga modu:** Mekanik bir bariyerin bulunmadığı ancak bilgisayar ile kontrol edilerek aralıklı atışların yapıldığı moddur. Çok kısa süreliğine yapılan atım ile çok yüksek enerji oluşmaktadır.

Lazer tarafından oluşturulan enerjinin oranı, lazerin çıkış gücünü belirtir ve watt ya da miliwatt olarak ölçülür. Belli bir süredeki güç ise enerjidir ve joule olarak ölçülür. İşlem yapılan alana verilen enerji miktarı ise enerji yoğunluğudur (joule/cm²).

**Lazer Işınının Dokudaki Etkileri**

Lazer ışını dokuya uygulandığında, hedef dokunun (hedef dokunun kalınlığı, boyutu, pigmentasyonu, su içeriği, mineral içeriği vb.) ve uygulanan ışının özelliklerine (ışığın dalgaboyu, yoğunluğu, uygulama süresi vb.) göre dokuda farklı etkileşimler olabilir. Bunlar:

**Absorbsiyon (Emilim):** Hedef dokuya gelen ışının enerjisinin büyük ölçüde doku içerisindeki moleküllere iletilmesi ile ışının doku içerisinde emilmesidir. Hedef dokuda olması istenilen bir etkidir. Absorbe edilen enerji miktarı, dokunun pigmentasyon oranı, su içeriği gibi karakteristik özelliklerine ve lazerin dalga boyu, çalışma moduna göre değişiklik göstermektedir (59, 87).

**Transmisyon (Geçiş):** Lazer ışını yüzeyel dokulara etki etmeden geçerek, hedef dokuya etki eder. Bu etki, genellikle ışığın dalga boyu ile ilgilidir. Örneğin su; Argon, *Diode* ve Nd:YAG gibi kısa dalga boylu lazerler için geçirgen iken Erbium ve $CO_2$ lazerler suya fazla afinite gösterirler ve bütün enerjileri sıvılar tarafından absorbe edildiği için az miktarda enerji komşu dokulara geçmektedir. Bu nedenle Erbium ailesi lazerler yaklaşık olarak 0,01 mm derinliğe ulaşabilirken; 800 nm dalga boyundaki *diode* lazerler 100 mm ve üzeri derinliğe ulaşabilirler (59).

**Scatter (Saçılma):** Lazer ışınının hedef dokuyla etkileşime geçtikten sonra rastgele her yöne saçılmasıdır. Saçılma sonucu yararlı biyolojik etki görülmediği gibi, komşu alanlarda ısı artışına bağlı olarak doku hasarı görülebilir (57).

**Refleksiyon (Yansıma):** Lazer ışınının hedef dokuyla hiçbir etkileşime girmeden, ışının dalga boyunda bir değişiklik olmadan aynı düzlemde yönünü değiştirmesidir. Bu dokunun homojen olmayan yapısına, ışığın uygulanma açısına, çevre ile materyalin ışık kırma indeksi arasındaki farka bağlı olarak oluşabilir. Diş çürüğünün teşhisinde kullanılan lazerler bu prensiple çalışırlar (59, 88).

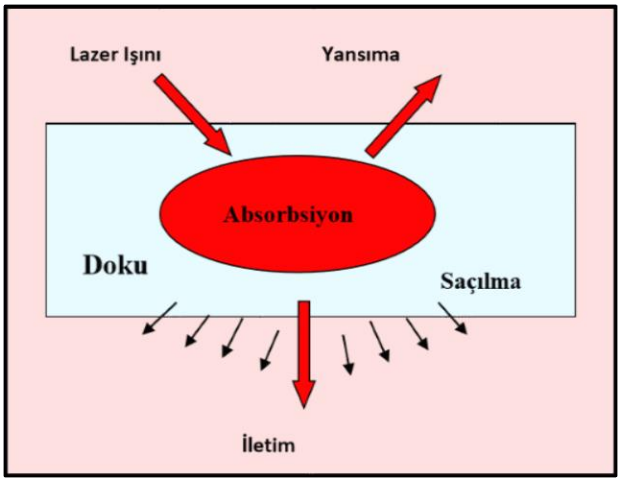


**Şekil 8. Lazer-doku ilişkisi (89)**

Lazer ışığının hedef dokuda maksimum, komşu dokularda minimum tıbbi etki gösterebilmesi için dokuda emilimi gerçekleşmelidir. Enerji yoğunluğuna ve uygulama süresine bağlı olarak, doku tarafından emilimi gerçekleşen lazer ışığı dokuda;

1. Fototermal etki
2. Fotomekanik etki
3. Fotokimyasal etki

-Fotodinamik ve Fotobiyomodülasyon/ biostimülasyon etki meydana getirmektedir.

**Fototermal Etki**

Lazer enerjisinin absorbe edilen dokuda ısıya dönüşmesi sonucu oluşmaktadır. Dokudaki bu etki; ısı artışına, interstisyel ve intraselüler suyun reaksiyonuna bağlıdır (Tablo 1). Cerrahi alanın soğutulması, dokunun ısıyı tolere edebilmesi veya çevresine dağıtması ısı artış oranını etkilemektedir. Aynı zamanda lazerin emisyon modu, uygulama süresi, güç yoğunluğu gibi parametrelerde termal etkiyi değiştirebilmektedir (59).

Lazerin dokuda absorbe edilmesi ile ısının yükselmesine bağlı olarak hipertermi gerçekleşir. Bu aşamada dokuda normal düzeyi aşan ısıya bağlı yıkım gerçekleşmemiştir. Alttaki dokularda yaklaşık 60°C'de proteinlerde denatürasyon başlar ve doku daha beyaz bir hale gelir. Geri dönüşümü olmayan hasara bağlı koagüle olan doku yumuşak, yarı-katı bir hal alır. Bu aşamada damar duvarlarında kontraksiyon olmakta ve hemostaz gerçekleşmektedir. 70-80°C'de dokunun tabakaları birbirine yapışarak birleşir. Bu durum kollajenin komşu dokulara kaynaması ile gerçekleşir. Su içeren dokularda sıcaklık 100°C'ye yükseldiğinde dokudaki suyun vaporizasyonu gerçekleşir. Bu durumda katı ve sıvı bileşenler duman veya buhar halinde

vaporize olarak fiziksel değişim gerçekleşir. Büyük oranda su içeren yumuşak dokunun eksizyonu bu sıcaklıkta başlamaktadır (90). Sıcaklık 200°C üzerine çıkarsa, dehidratasyon gerçekleşmekte ve hava varlığında doku yanmaktadır. Lazer enejisinin uygulanmaya devam edilmesi ile doku ablasyonu olmadan termal hasar meydana gelmektedir (59).

**Tablo 1. Sıcaklık düzeyine bağlı hedef dokudaki değişiklikler (59)**

| Doku Sıcaklığı(°C) | Gözlenen Etki |
|---|---|
| 37-50 | Hipertermi |
| 60-70 | Koagülasyon , Protein Denaturasyonu |
| 70-80 | Kaynama |
| 100-150 | Buharlaşma, Ablasyon |
| >200 | Karbonizasyon |

**Fotomekanik Etki**

Lazer ışınının oluşturduğu ısı enerjisinin, dokunun buharlaşma sıcaklığından fazla olduğu durumlarda, absorbe edilen enerji dokuda ani patlamalarla fotoablasyon gerçekleştirir. Bu etki ile hedef dokudaki atomik ve moleküler bağlar kopmaktadır. Dişin sert dokularının kaldırılması, dentin tübüllerinin tıkanarak diş hassasiyetin giderilmesi bu etki ile gerçekleşmektedir. Kısa lazer pulsasyonları ile bu etki oluşturulabilmektedir (91-93).

**Fotokimyasal Etki**

Lazer ışığının uzun etkileşim süresi ve düşük güç yoğunluğuna bağlı olarak, hedef dokuda absorbsiyon sonrası herhangi bir termal etki yapmadan hücrelerdeki molekül ve atomları fiziksel ve kimyasal olarak değiştirmesidir. Bu etki ile dokuların iyileşmesi biyokimyasal ve moleküler olarak uyarılmaktadır. Lazerin fotokimyasal etkisi sayesinde fotodinamik tedavi ve biyostimülasyon oluşturulabilmektedir (94).

**Fotodinamik tedavi:** Uygun dalga boyunda ışığın etkisi ile aktive olan ilaçların kullanıldığı bir tedavi yöntemidir. Işığa duyarlı (fotosensitizan) maddenin ışık ile uyarılması, hedef dokuda bir dizi fotokimyasal ve fotofiziksel reaksiyonları başlatmaktadır. Medikal olarak antimikrobiyal ve kanser tedavisinde kullanılan bir yöntemdir (25, 95). Dokuya uygulanan ilacın ışın ile aktive edilmesi, enerjinin makrofaj ve endotelyal hücrelerde lokalize olmasını

sağlamaktadır. Fotodinamik tedavi ile tümörün beslendiği damarlar yok edilmekte ve tümör dokusu nekroze edilmektedir (94).

**Fotobiyostimülasyon**

Fotobiyokimyasal etkiler hücre içi olaylarla ilgilidir, ancak mekanizmasının açıklanması için çalışmalar devam etmektedir. Lazerin yara iyileşmesini desteklemesi, inflamasyonu azaltması, ağrıyı gidermesi gibi biyolojik etkileri olabilir (96, 97).

Düşük enerjili lazerin dokudaki biyolojik etkileri:

- Hedef hücrelere direkt biyostimülatif etki yapar
- Hücresel fotoreseptörler, sitokrom ve pigmentler bu ışını absorbe eder ve mitokondriye ileterek ATP yapımını arttırır
- β-endorfin salınımını indükler
- Kortizol üretimini arttırır
- DNA'nın fonksiyonlarını hızlandırır ve protein sentezini arttırır
- Hücre replikasyonunu hızlandırır
- Seratonin ve asetil kolinin salınımını arttırır, nörotransmisyonu kolaylaştırır
- Makrofaj, fibroblast ve lökositlerin modülasyonlarını sağlar ve sayılarını arttırır
- Arteriyol mikrosirkülasyonunu arttırır, venöz ve lenfatik akışı arttırır dolayısıyla ödem azalır
- Minimum skar ve azalmış keloid form sağlar (27).

**Lazer Sistemlerinin Sınıflandırılması (98)**

**A) Kaynağındaki aktif maddelere göre**

**1. Katı maddeler içeren lazerler:**

- Nd:YAG (Neodmiyum İtriyum Alüminyum Garnet)
- Ho:YAG (Holmiyum İtriyum Alüminyum Garnet)
- Er:YAG (Erbiyum İtriyum Alüminyum Garnet)
- Er,Cr:YSGG (Erbiyum Kromiyum İtriyum Skandiyum Galyum Garnet)
- Yakut (Ruby)
- Alexandrite lazerler (Doğal yeşil kristal lazer)

**2. Gaz içeren lazerler:**

- $CO_2$
- Argon

- HeNe (Helyum-Neon)
- Excimer (Argon, kripton veya xenon kombinasyonu ve aktif gaz olarak florin veya klorin aktif gaz olarak içerir. Elektrik stimülasyonunu takiben excimer denen bir psödomolekül meydana getirir)
- Ultraviyole lazerler

**3. Uyarılmış asal gaz halojeniteleri içeren lazerler**

**4. Boya tanecikleri içeren lazerler:** Dye Lazer

**5. Yarı iletken çubuklar içeren lazerler:**

- InGaAlP lazer (İndiyum Galyum Alüminyum Fosfit lazer)
- GaAlAs lazer (Galyum Alüminyum Arsenit lazer)
- GaAs lazer (Galyum Arsenit lazer)

**B) Lazer ışını hareketlerine göre:**

- Devamlı (continuous) ($CO_2$, *Diode* lazerler)
- Nabızsal (pulsed) **(**$CO_2$, *Diode* lazerler, Nd:YAG, Er:YAG, Er,Cr:YSGG, KTP)
- Dalgalı, kesik akım (chopped)

**C) Lazer dalga boylarına göre:**

- Mor ötesi (ultraviole-UV) lazerler (140-400 nm)
- Görünür (visual-VIS) lazerler (400-700 nm)
- Kızıl ötesi (enfraruj) lazerler (700 nm ve üstü)

**D) Kullanım alanlarına göre:**

- **Tip 1- Argon** (Rezin polimerizasyonu ve diş beyazlaştırma)
- **Tip 2- Argon** (Rezin polimerizasyonu, diş beyazlaştırma ve yumuşak doku)
- **Tip 3- Nd:YAG,** $CO_2$**,** ***Diode*** (Yumuşak doku)
- **Tip 4- Er:YAG** (Sert doku)
- **Tip 5- Er,Cr:YSGG** (Sert doku/Yumuşak doku ve diş beyazlaştırma)

**Diş Hekimliğinde Lazer**

Diş hekimliğinde 1980'lerin sonlarına doğru daha çok kullanılmaya başlanan lazerler ile konvansiyonel tedavilerde prognozun ve başarının arttırılması amaçlanmıştır. Lazerin diş hekimliğinde yumuşak ve sert dokularda kullanım alanları; kavite preparasyonu, kök kanal preparasyonu, diş çürüklerinin temizlenmesi ve pulpa kanallarının sterilizasyonu, kök ucu rezeksiyonu, gingivitis, periodontitis, oral mukoza rahatsızlıkları ve depigmentasyon prosedürleri, biyopsileri içine alan oral yumuşak doku cerrahisi, operkülektomi, frenektomi,

vestibuloplasti, gingivektomi/plasti operasyonları, peri-implantitis tedavisi, osteotomi/plasti, kuron boyu uzatma, kök/implant yüzeyi dekontaminasyonu, hemostaz sağlanması, beyazlatma tedavileri, aft ve uçuk tedavileri, dentin hassasiyeti tedavilerinde kullanıldığı bildirilmiştir (99, 100).

**Periodontolojide Lazer Kullanımı**

Lazer ışını ablasyon, hemostaz, detoksifikasyon, bakterisit ve biyostimülasyon gibi çeşitli fotofiziksel özellikleri ile insan vücudunda etki gösterebilmektedir. Bu etkiler lazer ışınının, periodontolojideki tedavilere alternatif veya ek bir tedavi olmasını sağlamaktadır (89).

**Periodontolojide kullanım alanları;**

- Periodontal cep deepitelizasyonu, granülasyon dokusunun uzaklaştırılması
- Cep dezenfeksiyonu, kök yüzeyi temizliği
- Selim ve habis lezyonların insizyonel ve eksizyonel biyopsileri
- Aftöz ülserlerin tedavisi
- Serbest dişeti grefti verici bölgesinin pıhtılaştırılması
- Gingivektomi/gingivoplasti, frenektomi
- Dişeti hiperpigmentasyonu tedavisi
- Kemik cerrahisi
- Dental implant üstlerinin açılması
- Peri-implantitisin dekontaminasyonu (101-103).

**$CO_2$ Lazerler**

Bu lazer sistemi, 10.600 nm dalga boyuna sahip $CO_2$ karışımı molekülleri içeren bir gaz aktif medyum lazeridir. Diş hekimliğinde, suda emilimi yüksek olduğudan daha çok yumuşak doku cerrahisinde kullanılabilmektedir. Yumuşak dokuyu kolaylıkla kesebilmekte ve koagüle edebilmektedirler. $CO_2$ lazerler ile intraoral maligniteler dahil bir çok lezyonun eksizyonu veya vaporizasyonu yapılabilinir (104). Dokuda hemostatik ve bakterisidal etki göstermeleri, cerrahi işlem sonrası çok az skar bırakmaları bu lazerlerin oral cerrahide tercih edilebilirliğini arttırmaktadır (105).

$CO_2$ lazerler hem atımlı hem de devamlı modda çalışabilmektedirler. Hidroksiapatit tarafından absorbsiyonu yüksek olduğundan, dişlere komşu olan bölgelerde çalışırken dişlerin

korunması ve dikkatli olunması gerekir. Uzun atım süresi karbonizasyona ve diş yapılarında çatlaklara neden olabilir (106, 107).

**Nd:YAG Lazerler**

1064 nm dalga boyunda olan bu lazer sistemi, neodmiyum katkılı itriyum ve alüminyum ile kombine garnet kristalinden oluşan katı bir aktif medyum içermektedir.

İletimleri fiber optik ile sağlanan bu lazerler kesintili atımlar şeklinde çalışmaktadırlar. Melanin tarafından yüksek oranda absorbe edilirken, hemoglobin tarafından argon lazere oranla daha az absorbe olmaktadırlar. Bu lazer ışınlarının yaklaşık %90' ı da sudan transit geçmektedir (108, 109).

Hedef doku yüzeyinden çok az absorbe olmalarına karşın, penetrasyon derinliği fazla olan bu lazerler fototermal etki ile koagülasyon, fotokimyasal etki ile ablasyon yapabilmektedirler. 2-3 mm çapındaki damarlarda kanama kontrolü sağlayabilirler. Dişin sert dokularına zarar vermeden hemanjioma gibi vasküler lezyonlarda, frenektomi, gingivektomi/gingivoplastilerde kontakt modda kullanılmaktadırlar (110).

**Erbium Lazer Ailesi**

Bu lazer sisteminde 2940 nm dalga boyuna sahip Er:YAG (Erbiyum:İtriyum-Alüminyum-Garnet) ve 2780 nm dalga boyuna sahip Er,Cr:YSGG (Erbiyum, Kromiyum: İtriyum-Skandiyum-Galyum-Garnet) lazerleri bulunmaktadır. İletim sistemi olarak esnek fiberoptik sistem veya eklemli kol kullanılabilmektedir. Bu lazerler serbest atımlı aralıklı dalga modunda çalışmaktadırlar. Diş hekimliği klinik uygulamaları için ilave hava ve su soğutmasına gerek duyulmaktadır.

Bu sistemdeki lazerlerin hem suya hem de hidroksiapatit kristallerine afiniteleri yüksektir. Bu nedenle sert ve yumuşak dokuda kullanılabilmektedir. Su bazlı organik komponentler tarafından absorbe edilen lazer enerjisi dokuda fototermal buharlaşmaya neden olmaktadır. Buharlaşan su ile dokuda iç basıncın artmasına bağlı mikropatlama olayı gerçekleşmektedir. Bu termomekanik veya fotomekanik etki ile mekanik doku yıkımı meydana gelmektedir (111).

Periodontolojide bakteri eliminasyonu, yumuşak doku cerrahisi, diş yüzey temizliği ve kök yüzey düzleştirilmesi, subgingival küretaj, osteotomi/osteoplasti gibi işlemlerde kullanılabilir (102).

**Argon Lazerler**

Bu lazer sistemi 488-514 nm dalga boyuna sahip, argon gaz aktif medyum lazeridir. Fiberoptik iletim sistemi ile atımlı veya devamlı çalışma modunda kullanılabilen ve görünür ışık üreten lazerlerdir.

488 nm dalga boyunda restoratif rezin polimerizasyonu ve diş beyazlatma işlemlerinde kullanılır (112). 514 nm dalga boyu ise hemoglobin, hemosiderin ve melanin içeren dokulara yüksek absorbsiyon ile hemostatik özellik gösterir (113). Bu lazerler su ve sert dokular tarafından absorbe edilmedikleri için kemikte hasar oluşturmadan periodontal cerrahide güvenle kullanılabilirler. Ayrıca her iki dalga boyu çürük bölgelerde renklenme yaparak, çürük tespitinde kullanılabilmektedirler (114).

**Ho:YAG Lazerler**

Bu lazer sistemi 2100 nm dalga boyunda İtriyum Alüminyum Garnet kristalinin Holmiyum ile kaplanmasından oluşan katı bir aktif medyum içermektedir. Lazer ışını fiberoptik ile atımlı modda iletilmektedir. Su absorbsiyonu Nd:YAG lazerlerden daha yüksek olan bu lazerler, sert kalsifiye dokularda ablasyon yapabilmektedir. Ancak hemoglobin ve diğer doku pigmentlerini içeren yumuşak dokularda aynı etkiyi göstermemektedir (115).

Bu lazerler genel olarak TME cerrahisinde diskoplasti, diskektomi ve sinovyektomi gibi işlemlerde kullanılmaktadırlar (116).

***Diode* Lazerler**

Diş hekimliğinde 800-980 nm dalga boyunda kullanılan *diode* lazerler, alüminyum veya indiyum, galyum ve arsenik gibi yarı iletken kristallerin kombinasyonundan oluşan katı lazerler sınıfındadırlar. Devamlı ve parçalı atımlı dalga modunda fiberoptik ile iletim sağlamaktadır. Bu lazerler hedef dokuda derin olarak penetre olabilir ve pigmente dokular tarafından absorbe edilebilirler. Yumuşak doku cerrahisinde çok iyi olan *diode* lazerler, sert dokularda zayıf absorbe edildikleri için güvenle kullanılabilmektedirler (117). Lazer cihazının kullanımından önce optik fiber ucunun çok az karbon pigmenti ile aktifleştirilmesine ‘‘hot tip’’ denilmektedir. Bu şekilde fiberoptik uçta büyük miktarda enerji toplanarak daha verimli insizyon sağlanmaktadır. Boyutlarının küçük ve taşınabilir olması kullanım kolaylığı sağlamaktadır (59).

*Diode* lazerler diş hekimliğinde çeşitli alanlarda kullanılmaktadır. Oral cerrahi işlemlerde etkin insizyon ve koagülasyon özelliği ile tercih edilmektedir (118). *Diode* lazerin

oluşturduğu yüksek sıcaklık epitelyal hasara neden olur ve insizyon çevresinde hiyalinize bir bölge yaratarak cerrahi alandaki damarları tıkamaktadır (119, 120).

Yumuşak doku cerrahilerinin yanı sıra periodontal cep tedavisi, periimplantitis tedavisi, kök kanallarının dezenfeksiyonu ve lazer destekli beyazlatma uygulamalarında kullanılmaktadır (121-126). Kök kanalları üzerinde antibakteriyel etkiye ilaveten, kanal tedavisini takiben uygulandığında postoperatif ağrıyı azaltmaktadır (126). BPT'ne ilaveten *diode l*azer uygulamasının (810 nm, 1 W, 10 J, 20 sn), enflamasyonu daha fazla azalttığı görülmüştür (127). Periodontolojide frenektomide, dişeti hiperplazilerinin ve hiperpigmentasyonlarının tedavisinde, kuron boyu uzatma işlemlerinde de yaygın olarak kullanılmaktadır (128-130). *Diode* lazerler periimplantitis tedavisinde implant yüzey değişimine neden olmadan bakterisid etki sağlamaktadırlar (131, 132).

*Diode* lazer kullanılarak yapılan düşük doz lazer uygulamaları, biyostimülasyon amacıyla da sıklıkla kullanılmaktadır. Düşük enerji seviyelerinde de osteoblastik ve fibroblastik proliferasyonu uyardıkları bildirilmektedir (133, 134).

## DÜŞÜK DOZ LAZER UYGULAMASI

Düşük doz lazer tedavisinde kullanılan lazerler genel olarak "terapötik lazerler" olarak adlandırılmaktadır. İnvaziv olmayan bu lazerler için; soft lazer, tıbbi lazer, biyostimülatör lazer, yumuşak lazer, soğuk lazer, fotobiyomodülasyon gibi isimlendirmeler de yapılmaktadır.

DDLT, ilk defa 1967 yılında Endre Mester (Semmelweis Üniversitesi, Budapeşte, Macaristan) tarafından ileri sürülmüştür (135). Mester, lazer ışığının kansere sebep olup olmadığını araştırmak üzere fareler üzerinde yaptığı çalışmada; farelerin arka bölgelerindeki tüyleri traş ederek onları iki gruba ayırmış ve bir gruba düşük seviyeli yakut lazer (694 nm) uygulaması yapmıştır. Bu uygulama sonucunda, lazer uygulanan grupta kansere rastlanmamış ve tüylerin lazer uygulanmayan gruba göre daha hızlı uzayabildiği görülmüştür. Mester bunu "lazer biyostimülasyonu" olarak adlandırmıştır (136). Mester ve ark. yaptıkları diğer bir çalışmada; HeNe lazerin farelerde yara iyileşmesini stimüle edebileceğini göstermişlerdir (137). Bu araştırmaların sonucunda bulduklarını insanlar üzerinde uygulayan Mester, iyileşmeyen deri yaralarına sahip hastaları tedavi etmek amacıyla lazerleri kullanmıştır (138, 139). Daha sonraki yıllarda DDLT ile ilgili çalışmalar artarak devam etmiştir (140) ve bir tedavi modeli olarak ortaya çıkmıştır.

DDLT için günümüze kadar He-Ne, Ruby, Argon, $CO_2$, Nd:YAG lazerler kullanılmışlardır. Günümüzde yarı iletken *diode* lazerler (Ga-As, Ga-Al-As, Ga-Al-ln-P)

biyomodülasyon için yaygın olarak kullanılmaktadırlar. *Diode* lazerlerin biyostimülatif etkilerine ek olarak ekonomik, hafif ve taşınabilir olmaları da kullanımlarını yaygınlaştırmaktadır (141).

Arndt-Schultz doz kanuna göre lazerin tedavi edici bir doz aralığında stimülasyon, bu aralığın üstünde ise inhibisyon etkisinin olduğu söylenmiştir (142). Bu kanuna göre;

1-Biyolojik sistemin etkili olabilmesi için gerekli stimülasyon miktarının bir eşik değeri vardır, lazer biyolojik doku sisteminde ise bu eşik değer lazerin dozajıdır.

2-Eşik değerin biraz üzerinde doza bağlı etki ortaya çıkmaya başlar ve doz arttıkça biyolojik sistem aktivasyonu artar.

3-Eşik değeri geçtikten sonraki stimülasyon dozunun hemen üzerinde bir plato etkisi görülür.

4-Doz arttıkça, biyolojik sistemde veya süreçte inhibisyon etkisi ortaya çıkmaya başlar.

**Düşük Doz Lazer Tedavisinde Doz Ayarı**

Elektromanyetik spektrumun görünür ve kızılötesi bölgesinde 600-900 nm dalga boyu aralığında yer alan DDL ile yapılan tedavide önemli olan, bu geniş terapötik penceredeki optimum dozu uygulamaktır.

Optimum doz ayarlamasında esas alınan formüller şunlardır;

Verilen enerji (mJ) = Güç (mW) X Zaman (sn)

Doz (J/cm²) = Verilen Enerji (J) / Uygulanan Alan (cm²)

Örneğin; 100 mW'lık bir lazer 10 sn 0,5 cm²'lik alana uygulanırsa;

100 mW x 10 sn = 1000 mJ = 1 J enerji elde edilir. Doz ise 1 J/ 0,5 cm² = 2 J/cm² olarak hesaplanır.

Arndt Schultz Kanununda yara iyileşmesi açısından tedavi edici doz (enerji yoğunluğu) aralığının 0,01-10 j/cm² olacağı ve bu aralığın üzerindeki dozlarda (>10 j/cm²) yara iyileşmesinin baskılanacağı öngörülmektedir. Bunun yanında lazer biyostimülasyon dozları kümülatif etki göstermektedir. Lazer ile biyostimülasyon uygulamalarının aralıklı yapılması verilen total dozun biyoinhibitör boyuta ulaşmasını engellerken, çok yakın aralıklarla yapılması verilen total dozun biyoinhibitör boyutlara ulaşmasına neden olmaktadır (142).

Tedavi edici doz aralığında uygulanan DDL'ler, herhangi bir yan etkiye neden olmamaktadır. Bu durumda olabilecek en kötü sonuç, herhangi bir etkinin oluşmamasıdır. FDA (Food and Drug Administration) tarafından zararı olmayan ve yüksek riske sahip olmayan cihazlar olarak kabul edilmektedirler.

**Düşük Doz Lazerin Etki Mekanizması**

Terapötik lazerlerin etki mekanizmasının açıklanmasında en geçerli teori fotokimyasal teoridir. Bu teoriye göre ışık, dokudaki bazı fotoreseptörlerce absorbe edilmekte ve bunu bir dizi biyolojik olaylar takip etmektedir. Bu fotoreseptörler; enzim, hücre zarı molekülleri veya herhangi bir hücre içi veya hücre dışı molekül olabilir (143).

Kırmızı görünür ve yakın kızıl ötesi ışığa karşı gerçekleşen hücresel cevaptan, mitokondrinin sorumlu olduğuna dair birçok kanıt bulunmaktadır (135, 144, 145). Memeli hücrelerinde, kırmızı ve yakın kızılötesi ışık aralığına duyarlı ana fotoreseptör sitokrom-c-oksidaz'dır (146). Sitokrom-c-oksidaz merkezinde iki bakır ve iki hem-demir içeren büyük bir transmembran protein kompleksi olup, solunumla ilgili elektron taşıyıcı zincirin bir elemanıdır (147, 148). Elektron taşıyıcı zincir, yüksek enerjili elektronları, elektron taşıyıcılarından alarak sitokrom-c-oksidazı da içeren transmembran kompleksleri aracılığıyla, ATP üretimini yöneten, son elektron alıcısına geçirmektedir (149, 150). Düşük doz lazer uygulaması ile absorbe edilen enerji hedef dokudaki hücresel mitokondride adenozin trifosfata (ATP) dönüştürülürken, serbest oksijen türleri (ROS) ve nitrik oksit de (NO) açığa çıkmaktadır. ROS; hücre sinyalizasyonu, hücre siklusunun düzenlenmesi, enzim aktivasyonu, nükleik asit ve protein sentezi gibi olaylarda önemli rol oynayan çok küçük, aktif kimyasal moleküllerdir (144). NO ise, siklik guanin monofosfat (cGMP) üretimi üzerine etkisi ile güçlü bir vazodilatördür. ATP ve ROS, nükleer faktör-kappa B (NF-kB) ve aktivatör protein 1 (AP-1) gibi transkripsiyon faktörlerini aktifleştirerek gen transkripsiyonuna öncülük eder. Bunun sonucunda da hücre içinde DNA, RNA sentezinde artış, hücre proliferasyonu, büyüme faktörlerinde artış, fibroblastlar tarafından kollajen sentezinde artış, lökosit aktivitesinde artış ve nörotransmitter salınımında artış görülmektedir (151).

Düşük doz lazer uygulaması ile hücrenin redoks sisteminin yükselmesi, ATP üretiminin artması nöral membranları restore etmekte ve ağrı geçişini azaltmaktadır. Santral düzeyde seratonin, asetilkolin, periferal düzeyde ise histamin, prostoglandin gibi nörokimyasalların sentezi ve salınımı üzerine etkilerinin olduğunu gösteren çalışmalar bulunmaktadır. DDLT endorfin sentezini uyararak, C liflerinin aktivitesini, bradikininin sentezlenmesini azaltarak analjezik etki göstermektedir (143, 152).

DDLT'nin önemli etkilerinden biri de endotel ile ilişkili düz kasların gevşemesini sağlayarak vazodilatasyona neden olmasıdır. Bu durum, DDL uygulanan hücrelerde $O_2$ miktarının artmasını ve dokuya daha fazla sayıda immün hücre girmesini sağlamaktadır. Bu iki etki de iyileşmenin hızlanmasına katkıda bulunmaktadır (153, 154).

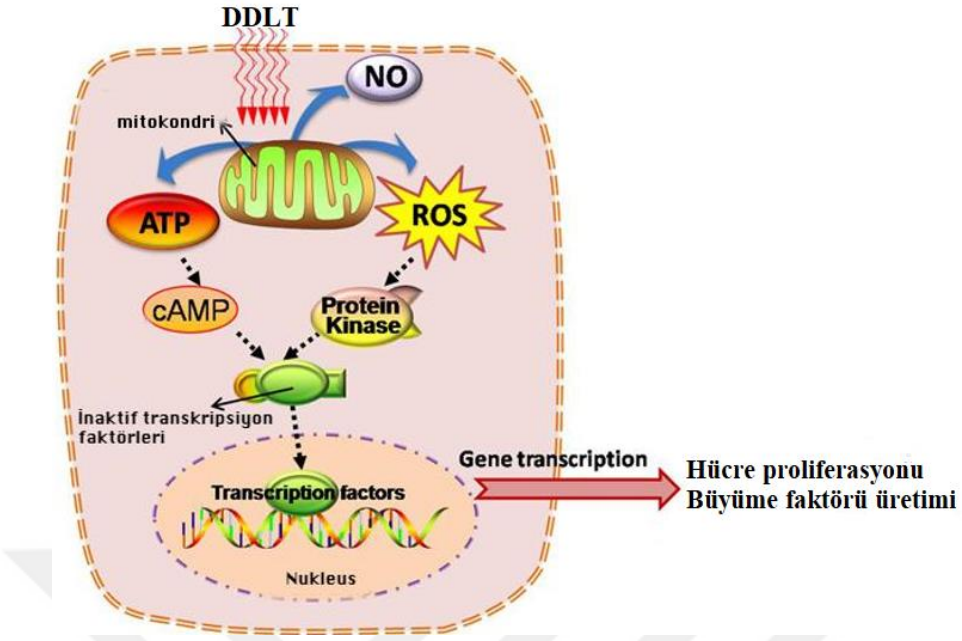


**Şekil 9. DDL tedavisinin hücresel ve moleküler mekanizmasını gösteren diyagram (155)**

**Düşük Doz *Diode* Lazer Uygulamasının Yara İyileşmesi Üzerine Etkisi**

DDLT, açık yaraların iyileşmesinde birtakım düzenleyici mekanizmaları uyararak etkili olmaktadır. Düşük doz lazer, hücresel düzeyde; fotokimyasal, fotofiziksel ve/veya fotobiyolojik etkilerle bazı hücresel işlevlerin, özellikle mitokondride ATP üretiminin artmasına neden olmaktadır. Hücrelerdeki bu metabolik değişikliklerin özellikle fibroblast, epitelyal ve endotelyal hücrelerde hücre bölünmesinin hızlanmasına, ekstrasellüler matriksin seri üretimine ve lökositlerin, fibroblastların, epitelyal hücrelerin hareketinin hızlanmasına yol açtığı gözlenmiştir.

Düşük doz *diode* lazer uygulaması, mikrosirkülasyonu hızlandırarak antienflamatuvar ve anti-ödem etkiler ortaya çıkartmaktadır (156). Ayrıca, makrofajların ve mast hücrelerinin aktivitesini arttırdığı, yaradaki skarı azalttığı gösterilmiştir (157).

Çeşitli in vitro çalışmalar doğru dalga boylarında, uygun çıkış parametreleri ve güç yoğunluğunda uygulanan DDLT'nin fibroblast çoğalmasını uyardığını göstermektedir (158).

Karu ve ark. yaptığı çalışmalar ışığında DDLT'nin pozitif etkileri için aralık değerleri belirlemiştir. Dermal fibroblast uyarılması için istenen aralık 0.45- 60 J/cm² iken, ağız mukozasında, dişetinde ve periodontal ligament hücrelerindeki fibroblastlar için bu aralık 0.45-7.9 J/cm²'dir (159).

Vidinsky ve ark. yaptıkları çalışmada, *diode* lazer uygulamasının, sıçanlarda cerrahi yaraların iyileşmesinde, epitelizasyonun ve olgunlaşma fazının hızlandırılmasında rol oynadığını göstermişlerdir (160).

Amorim ve ark., gingivektomi sonrası DDL tedavisi ile diş eti iyileşmesini inceledikleri çalışmada 685 nm *diode* lazeri, 4 J/cm² enerji yoğunluğunda, gingivektomiden sonra, 1., 3. ve 7. günlerde uygulamışlardır. Biyometrik inceleme sonucunda gingivektomi sonrası iyileşmeyi hızlandırdığı ve DDL tedavisinin yardımcı bir tedavi olduğu bildirilmiştir (27).

Damante ve ark., lazer fototerapisinin insan dişeti fibroblastlarından bazik fibroblast büyüme faktörü (b-FGF) ve keratinosit büyüme faktörü (KGF) salınması üzerine etkilerini inceledikleri çalışmalarında 780 nm GaAlAs ve 660 nm InGaAlP *diode* lazeri 3 J/cm² ve 5 J/cm² enerji yoğunluğunda 6 saat arayla iki kez hücre kültüründe uygulamışlardır. b-FGF ve KGF üretimini ELISA ile değerlendirdiklerinde tüm gruplarda KGF salımının benzer olmasına karşın b-FGF üretiminin 780 nm dalga boyundaki lazerin 3 J/cm² enerji yoğunluğunda uygulandığında anlamlı düzeyde fazla görüldüğünü belirtmişler ve b-FGF üretimindeki artışın kızılötesi lazerin yara iyileşmesini stimüle etme mekanizmalarından biri olabileceği sonucuna varmışlardır (161).

Özçelik ve ark., gingivektomi operasyonu sonrası 588 nm 4 J/cm² enerji yoğunluğunda *diode* lazerin 7 gün süre ile uygulanan hastalarda gingivektomi ve gingivoplasti operasyonları sonrasında epitelizasyonu arttırabildiğini ve yara iyileşmesine pozitif katkı sağladığını göstermişlerdir (162).

Tüm bu bilgiler ışığında bu çalışmanın amacı gingivektomi/plasti sonrası uygulanan düşük doz *diode* lazerin sekonder yara iyileşmesine olası etkisini araştırmaktır.

# GEREÇ VE YÖNTEMLER

Trakya Üniversitesi Diş Hekimliği Fakültesi Periodontoloji Anabilim Dalı Kliniği'nde yürütülen çalışmamıza, 18 yaş ve üzeri 8 erkek, 20 kadın olmak üzere toplam 28 hasta dahil edildi. Çalışma öncesinde, çalışmaya dahil edilecek olan tüm bireylere çalışmanın amacı ve yöntemi hakkında ayrıntılı bilgi verildi, bireylerin katılım için onayları bilgilendirilmiş gönüllü olur formu ile alındı (EK-1)**.** Çalışmanın protokolü, Edirne Klinik Araştırmalar Etik Kurulu tarafından 18.09.2019 tarihli 07 sayılı toplantıda değerlendirildi ve EKAEK 2019/240 protokol kodu ile kabul edildi.

## HASTA SEÇİMİ

Bu çalışmada yer alan bireyler, Trakya Üniversitesi Diş Hekimliği Fakültesi Periodontoloji Anabilim Dalı Kliniği'ne dişeti büyümesi şikâyeti ile başvuran, klinik ve radyografik bulgulara göre kronik enflamatuvar dişeti büyümesi tanısı konulan 18 yaş ve üzeri hastalar arasından cinsiyet ayrımı yapılmaksızın seçildi. Bu bireylerin sistemik ve dental anamnezleri alındı.

Çalışmamıza uygun nitelikleri olan hastaların belirlenmesi:

- Sistemik olarak sağlıklı
- Yara iyileşmesini ve pıhtılaşma mekanizmasını etkileyebilecek ilaç kullanmayan
- Hamilelik/laktasyon dönemi
- Sigara kullanımı
- Fizyolojik hormonal dengesi normal olan

- Optimal oral hijyen düzeyini sağlayabilen
- Maksiller ve mandibuler anterior bölgede kronik enflamatuvar nedene bağlı dişeti büyümesi olan ancak ataşman kaybı olmayan

**ÇALIŞMA GRUPLARI VE PLANI**

Çalışmanın başlangıcında, tüm bireylerde klinik ve radyografik değerlendirme yapıldı. Değerlendirme sonrası kronik enflamatuvar dişeti büyümesi tanısı konulan hastalara BPT ile birlikte, diş fırçası, diş ipi ve/veya arayüz fırçası kullanımını içeren oral hijyen eğitimi verildi ve hastalar 2 hafta sonra kontrole çağrıldı. Yeterli düzeyde oral hijyen sağlayabilen 28 hasta çalışmaya dahil edildi. Çalışmaya katılan tüm bireylere, gingivektomi/plasti sonrası tedaviye ek olarak düşük doz *diode* lazer uygulama süreci, alınacak epitel örnekleri hakkında bilgi verildi ve imzalı onamı alındı. Split mouth olarak planlanan çalışmamızda hastaların rastgele seçilen yarım çenelerinin bir tarafını test grubu, diğer tarafını kontrol grubu oluşturmuştur. Çalışmaya dahil edilen tüm hastaların periodontal indeks ölçümleri (plak indeksi, gingival indeks, sondlamada kanama, sondlanabilir cep derinliği) başlangıçta, BPT sonrası 2. haftada ve operasyon sonrası 21. günde yapıldı. Aynı hekim tarafından, hastalardan operasyondan önce ve operasyon sonrası 1., 3., 7. ve 21. günde sürüntü örnekleri toplandı. Toplanan sürüntü örnekleri hemen lam üzerine uygulandı. Lama hastaların isimleri, sürüntü örneğinin grubu ve günü yazıldı. %10'luk formol bulunan şale içerisine (cam muhafaza kabı) koyulan sürüntü örnekleri histopatolojik olarak süperfisiyal (yüzeyel) hücre indeksleri (SHI) ve keratinizasyon indeksleri (KI) değerlendirilmek üzere Trakya Üniversitesi Tıp Fakültesi Tıbbi Patoloji Anabilim Dalı'na ulaştırıldı.

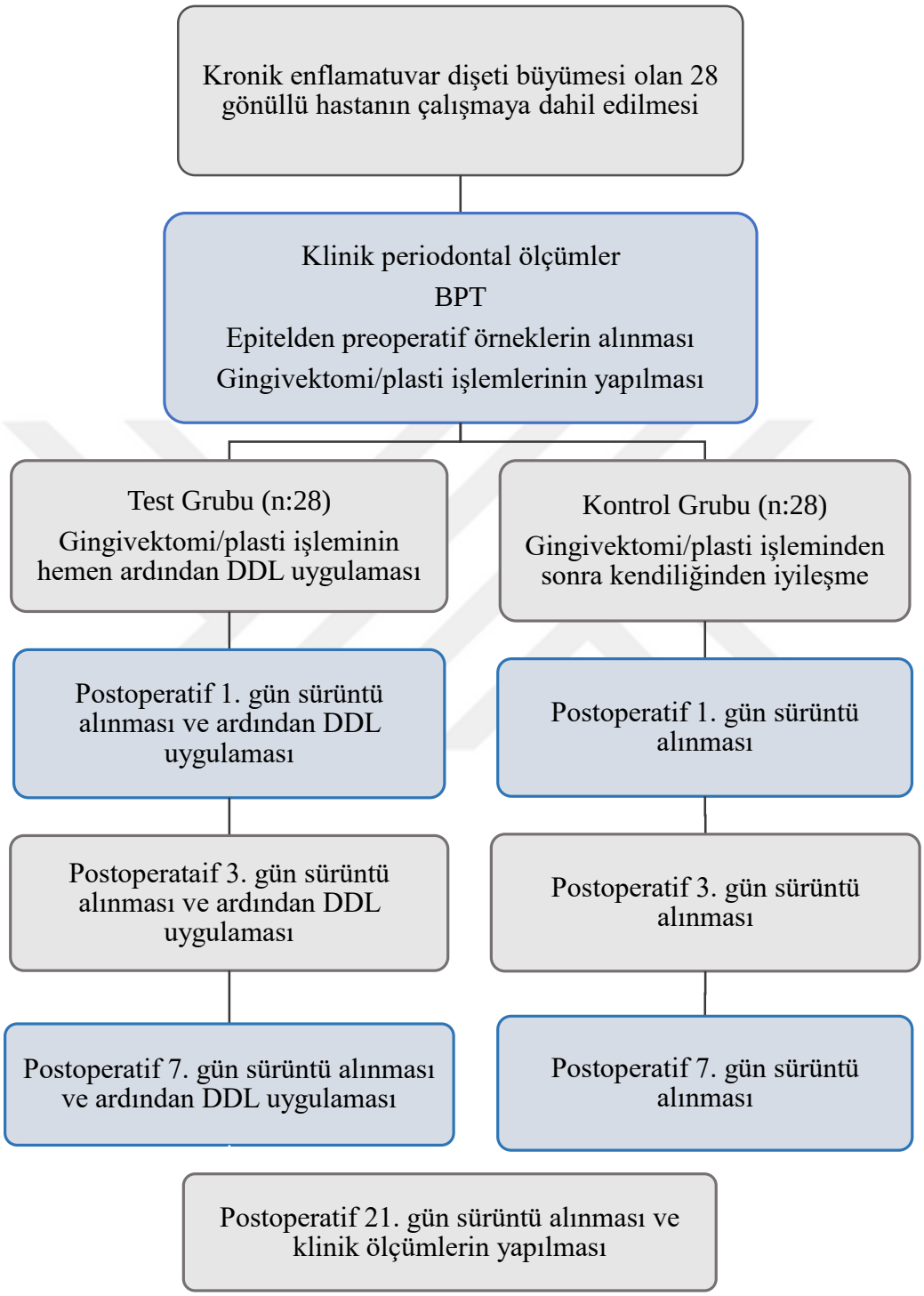


**Şekil 10. Çalışma planı**

## ARAŞTIRMADA KULLANILAN KLİNİK İNDEKS VE ÖLÇÜMLER

Çalışma kapsamında klinik indeks ölçümleri çalışma protokolüne bağlı kalmak için tek bir hekim tarafından yapıldı. Tüm bu ölçümler başlangıç, BPT sonrası 2. hafta ve gingivektomi/plasti sonrası 21. gün manuel periodontal sond (Williams sondu, Hu-Friedy®; Chicago, Illinois, Amerika Birleşik Devletleri) kullanılarak alındı, hastaya özel oluşturulan veri kayıt formlarına kaydedildi (EK-2).

### Plak İndeksi (PI)

Mikrobiyal dental plak, hastaların yirmi yaş dişleri hariç mevcut dişlerinin mezio-bukkal, mid-bukkal, disto-bukkal, disto-lingual (veya disto-palatinal), mid-lingual (veya palatinal), mezio-lingual (veya mezio-palatinal) yüzeylerinden olmak üzere toplamda 6 bölgeden değerlendirildi ve 0-3 arasında değerler verildi. Kayıt edilen tüm değerler toplanarak matematiksel ortalaması alındı ve plak skorları hesaplandı.

Bu indekse göre:

**0-**Hasta gözle ve periodontal sond ile muayene edildiğinde, diş yüzeyinde ve dişeti kenarında bakteri plağı izlenmemektedir.

**1-**Serbest dişeti kenarında ve ona komşu diş yüzeyinde gözle görülemeyen bakteri plağı, periodontal sond ile muayenede sondun ucunda gözlenmektedir.

**2-**Dişeti bölgesinde gözle görülebilen orta düzeyde ve ince bakteri plağı mevcuttur ancak interdental bölge tamamen plak ile kaplanmamıştır.

**3-**Dişeti kenarında ve dişeti oluğu içerisinde yoğun plak birikimi izlenmektedir ve interdental bölge bakteri plağı ile tamamen dolmuştur (163).

### Gingival İndeks (GI)

Hastaların yirmi yaş dişleri hariç mevcut her dişin meziyo-bukkal, mid-bukkal, disto-bukkal, meziyo-lingual/palatinal, mid-lingual/palatinal, disto- lingual/palatinal olmak üzere 6 yüzünde ödem, dişetinde kanama, renk değişiklikleri, enflamasyon belirtileri değerlendirildi ve 0-3 arasında değerler verildi.

Bu indekse göre:

**0-** Herhangi bir enflamasyon belirtisinin gözlenmediği sağlıklı dişeti

**1-** Diş etinde hafif renk değişikliği, ödem ve hafif enflamasyon mevcuttur, ancak sondlamada kanama yoktur.

**2-** Diş etinde kırmızı renk, ödem ve parlak bir görüntüyle seyreden orta dereceli enflamasyon vardır. Periodontal sond dişeti kenarında gezdirildikten sonra kanama görülmektedir.

**3-** Spontan kanamaya eğilimle beraber şiddetli enflamasyon izlenmektedir. Belirgin kırmızı renk ve ödem vardır, ülserasyonlar da gözlenebilmektedir (164).

### Sondlanabilir Cep Derinliği (SCD)

Periodontal cep tabanından dişeti kenarına olan mesafe olarak tanımlanan cep derinliği, manuel periodontal sond aracılığı ile yirmi yaş dişi hariç mevcut olan her bir dişin 6 noktasından ölçüldü. Periodontal sond, dişin uzun aksına paralel tutularak ve uygulama kuvvetine dikkat edilerek yapılan ölçümler milimetrik olarak kaydedildi (165).

### Sondlamada Kanama (SK)

Periodontal sond ile yirmi yaş dişleri hariç mevcut olan her dişin vestibül, lingual, mezial ve distal yüzeylerinde hafif bir sondlamayı takiben on saniye süresince (-) veya (+) skoru verildi. Her diş için verilen skorlar toplanıp diş sayısına bölünerek tüm ağız için sondlamada kanama yüzdesi belirlendi.

(+): Sondlamada kanama var.

(-): Sondlamada kanama yok

## BAŞLANGIÇ PERİODONTAL TEDAVİ

Kronik enflamatuvar dişeti büyümesi tanısı konulan hastaların klinik ölçümlerin alınmasını takiben, oral hijyen eğitimi ve diştaşı temizliği-kök yüzeyi düzleştirilmesini içeren başlangıç periodontal tedavileri yapıldı. Başlangıç periodontal tedavi ultrasonik cihazlar (Kavitron HW5L, Woodpecker®, Çin) ve kretuvar yardımıyla yapıldı. Hastalara fırçalama yöntemi, diş ipi ve/veya arayüz fırçası kullanımı önerildi.

## GİNGİVEKTOMİ/PLASTİ İŞLEMİ

Tüm hastalara cerrahi işlem öncesi %0.12 lik CHX ile 1 dakika gargara yaptırıldı. Gingivektomi/plasti yapılacak bölgeye lokal anestezi (Maxicaine Fort) yapıldı. Ardından periodontal sond ile kanama noktaları oluşturularak insizyon hattı belirlendi. Daha sonra 15 numaralı bistüri uçları veya Kirkland gingivektomi bıçağı (15/16 Kirkland bıçağı, Hu-Friedy®; Chicago, Illinois, Amerika Birleşik Devletleri ile kanama noktalarının 1-2 mm altından dişin

apikaline doğru 45°'lik açı ile eksternal bevel insizyon yapıldı. İnsizyon sonrası kalan artık fibrotik dokular ve interdental dişeti, küretler, makas, Orban bıçağı (1/2 Allen Orban bıçağı, Hu-Friedy®; Chicago, Illinois, Amerika Birleşik Devletleri) yardımı ile bölgeden uzaklaştırılarak fizyolojik dişeti formu oluşturulmaya çalışıldı. İşlemden sonra hastaların rastgele seçilen bir yarım çenesi, periodontal pat (Pericem, Technew Industria Brasileira) ile kapatılarak DDDL uygulanırken (test bölgesi), diğer yarım çenelerine ise herhangi bir uygulama yapılmadı (kontrol bölgesi). Test bölgesine InGaAsP *diode* lazer (940nm, 0.1 W, 4 J/cm², 40 sn) uygulaması yapılmıştır. Lazer uygulama işleminde hekim ve hasta koruyucu gözlük kullandı. Aynı işlem postoperatif 1., 3., ve 7. günlerde de aynı hekim tarafından tekrarlandı. Hastalardan başlangıç, 1., 3., 7. ve 21. günlerde alınan sürüntü örnekleri hasta isimlerinin, sürüntü gruplarının ve günün yazıldığı lama uygulandı. %10'luk formolde muhafaza edilen lamlar şale ile Trakya Üniversitesi Tıp Fakültesi Tıbbi Patoloji Anabilim Dalı'na ulaştırıldı.

**Gingivektomi/Plasti Sonrası Öneriler**

1. Hastalara gingivektomi işleminden sonra periodontal pat konularak cerrahi alanı travmadan korumaları ve yumuşak gıdalarla beslenmeleri tavsiye edildi.

2. Periodontal patın zarar görmesi halinde kliniğimize gelmeleri gerektiği belirtildi.

3. Hastalara oral hijyenin sağlanması için günde iki kez fırçalama ve %0.12'lik klorheksidin gargara kullanmaları tavsiye edildi.

4. Pat alındıktan sonra ekstra yumuşak diş fırçası kullanmaları önerildi.



**Şekil 11.** Eksfolyatif sitolojik örneklerin hastadan aplikatör yardımıyla elde edilmesi

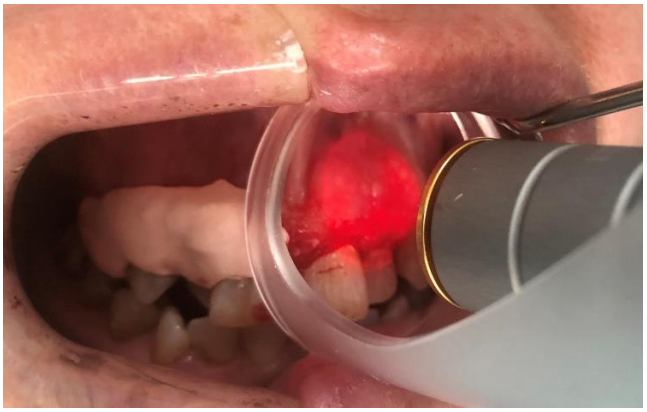

**Şekil 12.** Gingivektomi/plasti işlemi sonrası düşük doz *diode* lazer uygulaması



**Şekil 13.** Örneklerin lam üzerine uygulanması



**Şekil 14.** Örneklerin formol içinde muhafaza edilerek şale içinde taşınması

## HİSTOPATOLOJİK DEĞERLENDİRME

Yara iyileşme sürecinde epitelyal keratinizasyonu, rejenerasyonu ve/veya dejenerasyonu değerlendirmeye ve epitel örneklerini tekrar tekrar elde etmeye olanak sağlayabildiğinden eksfolyatif sitoloji tekniği tercih edildi. Başlangıç ve cerrahi işlem sonrası 1.,3.,7. ve 21.günlere yara bölgesinden steril disposible aplikatör yardımıyla sürüntü örnekleri alındı. Steril disposible aplikatör hafif basınçla yara alanına yerleştirildikten sonra, dört-beş kez döndürülerek epitelyal materyal toplandı. Alınan sürüntü örnekleri lam üzerine uygulanarak içerisinde %10'luk formol bulunan cam muhafaza kabına koyularak Trakya Üniversitesi Tıp Fakültesi Tıbbi Patoloji Anabilim Dalı'na ulaştırıldı.

### Örneklerin Boyanması ve İncelenmesi

Hastalardan alınan sürüntü örnekleri Papanicolaou* tekniği kullanılarak boyandı (166). Boyanan örnekler, 40x büyütmede mikroskop altında incelendi ve hücre sayısı, örnek üzerinde hareketli bir şekilde gözlem yapılarak sayıldı (167).

Her bir yaymadaki, hücresel ve nükleer değişikliklerin incelenmesi için minimum 200 hücre sayılarak, hücresel ve nükleer özellikler Lange ve ark. (168) hücre tipi sınıflandırmasına göre değerlendirildi. Hücreler yüzeyel (YH2 ve YH1), ara (AH2 ve AH1), parabazal (PBH) ve bazal hücreler (BH) olarak sınıflandırıldı (Şekil 10). Yeni ara, parabazal ve bazal hücrelerde görülen rejeneratif değişikler ile sitoliz, kariyoliz, perinükleer halo oluşumu, karyoreksis, nükleer duvar hiperkromazisi ve piknotik nükleus oluşumundan oluşan dejeneratif değişiklikler incelenmiştir. Çekirdek kaybı ile piknotik değişiklikler dikkate alınarak kayıt edildi ve histopatolojik analize, keratinizasyon ve yüzeysel hücre indekslerinin hesaplanması devam edildi (168).

### Eksfoliyatif Sitolojik Analiz İçin Kaydedilen Parametreler

**1. Keratinizasyon indeks (168)** = Çekirdeksiz hücreler / Toplam incelenen hücre sayısı (n=200) ×100

**2. Yüzeysel hücre indeksi (168)** : Piknotik çekirdekli ve çekirdeksiz hücreler toplamı / Toplam incelenen hücre sayısı (n=200) ×100

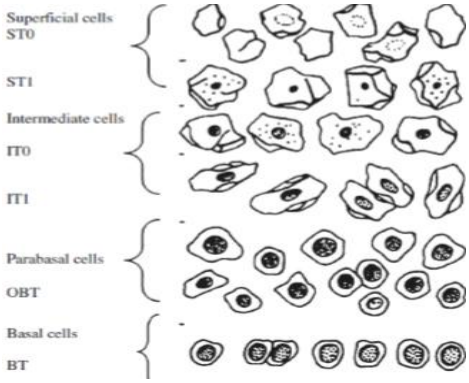


**Şekil 15. Hücresel ve nükleer tip sınıflaması. BT-Bazal hücreler; IT-İntermediyat hücreler; OBT-parabasal hücreler; ST-Süperfisyal hücreler**

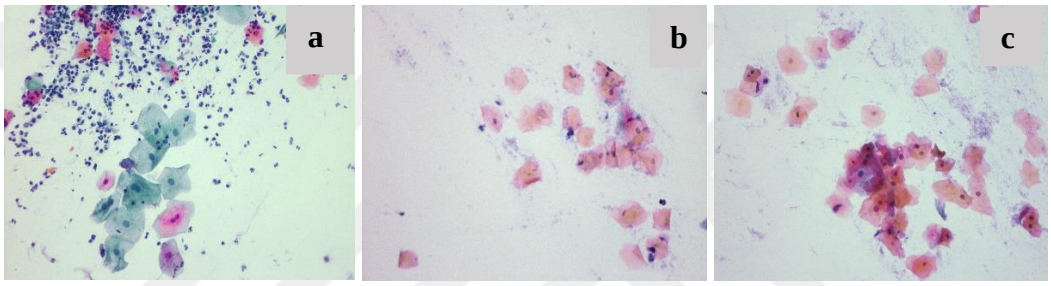


**Şekil 16. a) İnflamasyon ve intermediyer hücre hakimiyeti b) Süperfisyal hücre hakimiyeti ve keratinizasyon c) Belirgin keratinizasyon**

**İSTATİSTİKSEL DEĞERLENDİRME**

Sürekli değişkenler için normallik koşulu Shapiro-Wilk testi ile kontrol edildi. İki bağımlı grubun verileri arasındaki farklılıkları analiz etmek için Wilcoxon testi kullanıldı. Aynı grup içinde üç veya daha fazla zaman noktasındaki verileri karşılaştırmak için Friedman testi (çoklu karşılaştırma (Post-Hoc) için Dunn-Bonferroni testi) kullanıldı. Sürekli değişkenler ortalama ± standart sapma (SS), medyan (çeyrekler açıklığı (ÇA)) ve minimum-maksimum değer ile ifade edildi. Kategorik değişkenler sayı ve yüzde olarak rapor edildi. Tüm analizler için SPSS (versiyon 23, Armonk, NY: IBM Corp) paket programı kullanıldı. Anlamlılık düzeyi $p < 0,05$ olarak belirlendi.

***Papanicolaou's EA 50 – EA 65 – OG-6**

# BULGULAR

## DEMOGRAFİK BULGULAR

Araştırmamıza sistemik olarak sağlıklı ve kronik enflamatuvar dişeti büyümesi tanısı olan, 20'si kadın ve 8'i erkek olmak üzere toplam 28 hasta dahil edildi. Hastaların yaşları, 19 ile 56 aralığında değişmekte olup ortalaması 30 ± 10,8 idi. Yaşların dağılımı histogram grafiği ile Şekil 17'de gösterilmektedir.

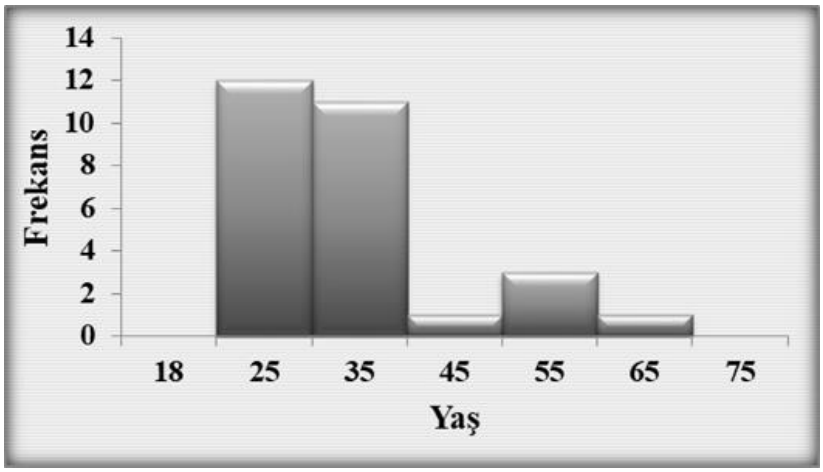


**Şekil 17. Hastaların yaşlarına ilişkin histogram grafiği**

Çalışmada yer alan 28 hastanın 20 (%71,4)'si kadın, 8 (28,6)'i erkekti (Şekil 18.)

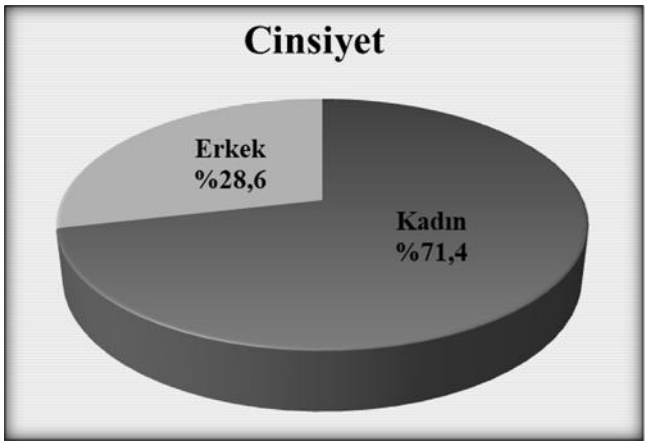


**Şekil 18. Hastaların cinsiyetine ilişkin pasta grafiği**

**KLİNİK BULGULAR**

Çalışmamıza katılan tüm bireylerin full mouth klinik periodontal ölçümleri sondlanabilen cep derinliği (CD), gingival indeks (GI), plak indeksi (PI), sondlamada kanama (SK) başlangıç, başlangıç periodontal tedavi sonrası 2. hafta ve 21. günde yapıldı.

Çalışmada bireylerden elde edilen sondlanabilen cep derinliği (CD), gingival indeks (GI), plak indeksi (PI) ve sondlamada kanama (SK) verilerinin tanımlayıcı istatistikleri ile birlikte zamansal ilişki analizi bulguları Tablo 2'de paylaşıldı.

**Tablo 2. Klinik bulgular**

| | Ortalama±ss | Medyan (ÇA) | Minimum-Maksimum | p |
|---|---|---|---|---|
| **Sondlanabilen CD** | | | | |
| Başlangıç | 2,04±0,4 | 2,01 (0,4) | 1,55-3,33 | |
| 14. gün | 1,64±0,3 | 1,57 (0,3) | 1,35-2,63 | <0,001 |
| 21. gün | 1,11±0,1 | 1,1 (0,1) | 1-1,26 | |
| **GI** | | | | |
| Başlangıç | 0,5±0,3 | 0,52 (0,4) | 0-1,15 | |
| 14. gün | 0,18±0,2 | 0,15 (0,2) | 0-0,61 | <0,001 |
| 21. gün | 0,01±0 | 0 (0) | 0-0,18 | |
| **PI** | | | | |
| Başlangıç | 0,43±0,2 | 0,43 (0,4) | 0,02-0,82 | |
| 14. gün | 0,19±0,1 | 0,17 (0,2) | 0-0,5 | <0,001 |
| 21. gün | 0,03±0 | 0 (0,04) | 0-0,18 | |
| **SK** | | | | |
| Başlangıç | 20,06±14 | 21,43 (20,2) | 0-46,42 | |
| 14. gün | 4,95±7,2 | 0 (10,7) | 0-21,43 | <0,001 |
| 21. gün[a] | 0 | 0 | 0 | |

**ss:** Standart sapma, **ÇA:** Çeyrekler açıklığı.
**[a]:** Tüm bireylerde sıfır değeri elde edildi.

Klinik periodontal ölçümlerinde elde edilen başlangıç, 14. gün ve 21. gün değerlerinden en az biri diğer zaman noktalarında anlamlı derecede farklı bulundu (p<0,001).

**Tablo 3. Klinik bulguların çoklu grup karşılaştırması (Post-Hoc testi)**

| | Grup 1 | Grup 2 | p |
|---|---|---|---|
| **Sondlanabilen CD** | Başlangıç | 14. gün | 0,001 |
| | Başlangıç | 21. gün | <0,001 |
| | 14. gün | 21. gün | 0,001 |
| **GI** | Başlangıç | 14. gün | 0,001 |
| | Başlangıç | 21. gün | <0,001 |
| | 14. gün | 21. gün | 0,010 |
| **PI** | Başlangıç | 14. gün | <0,001 |
| | Başlangıç | 21. gün | <0,001 |
| | 14. gün | 21. gün | 0,004 |
| **SK** | Başlangıç | 14. gün | 0,001 |
| | Başlangıç | 21. gün | <0,001 |
| | 14. gün | 21. gün | 0,425 |

Yapılan çoklu karşılaştırma analizinde, sondlanabilen cep derinliği, gingival indeks ve plak indeksi değerleri her zaman noktasında anlamlı derecede azalırken sondlamada kanama değerlerinde başlangıca göre 14. ve 21. günlerde azalma olduğu, fakat 14. ve 21. günleri arasında gerçekleşen azalmanın istatistiksel olarak anlamlı olmadığı görüldü (Tablo 3).

Sondlanabilen cep derinliği değerlerinin ortalaması başlangıçta 2,04±0,4 iken 14. ve 21. günlerde sırasıyla; 1,64±0,3 ve 1,11±0,1 değerlerine geriledi. Gingival İndeks değerlerinin ortalaması başlangıçta 0,5±0,3 iken 14. ve 21. günlerde sırasıyla; 0,18±0,2 ve 0,01±0 olarak elde edildi. Ortalama plak indeksi değerleri başlangıçta 0,43±0,2 olarak elde edilirken 14. ve 21. günlerde 0,19±0,1 ve 0,03±0 değerlerine düştü. Ortalama sondlamada kanama değerleri başlangıçta ve 14. günde sırasıyla; 20,06±14, 4,95±7,2 iken 21. günde tüm bireylerde sıfır olarak elde edildi**.**

## HİSTOPATOLOJİK BULGULAR

Çalışmada yer alan bireylerin test ve kontrol bölgesi eksfolyatif sitolojik örneklerinden başlangıç ve gingivektomi/plasti sonrası 1., 3., 7. ve 21. günlerde elde edilen keratinizasyon indeksi ile yüzeysel hücre indekslerinin grup içi ve gruplar arası analizleri yapılmıştır.

Bireylerin keratinizasyon indeksinin test ve kontrol grupları arasında karşılaştırmasından ve zamansal ilişki analizinden ulaşılan bulgulara Tablo 4'te yer verildi.

**Tablo 4. Keratinizasyon İndeksinin gruplar arası ve grup içi karşılaştırması**

| | Başlangıç | 1. gün | 3. gün | 7. gün | 21. gün | $p_2$ |
|---|---|---|---|---|---|---|
| **Kontrol grubu** | | | | | | |
| **Ortalama ± ss** | **22,32±22,4** | **2,93±2** | **9,93±6,6** | **11,82±11,3** | **15,36±12,9** | |
| **Medyan (ÇA)** | **10 (32,5)** | **3 (4,5)** | **10 (5)** | **10 (10)** | **10 (20)** | **<0,001** |
| **Minimum-Maksimum** | **2-80** | **0-5** | **2-30** | **0-50** | **0-50** | |
| **Test grubu** | | | | | | |
| **Ortalama ± ss** | **23,57±23,1** | **3,36±2,1** | **11,43±8,5** | **12,71±11,5** | **16,79±12,7** | |
| **Medyan (ÇA)** | **20 (34,8)** | **4 (3)** | **10 (14,5)** | **10 (13,8)** | **10 (24,3)** | **<0,001** |
| **Minimum-Maksimum** | **0-80** | **0-8** | **0-30** | **0-40** | **0-45** | |
| **$p_1$** | **0,881** | **0,311** | **0,448** | **0,638** | **0,464** | |

**ss:** Standart sapma, **ÇA:** Çeyrekler açıklığı.
**$p_1$:** Gruplar arası karşılaştırma**, $p_2$:** Grup içi karşılaştırma.

Bireylerin kontrol ve test bölgelerinden alınan eksfolyatif sitolojik örneklerde başlangıç, 1., 3., 7. ve 21. gün keratinizasyon indeksi değerleri her bir zaman noktasında karşılaştırıldığında, kontrol grubu ile test grubu arasında anlamlı fark saptanmadı (Sırasıyla; p=0,881, p=0,311, p=0,448, p=0,638, p=0,464).

Kontrol grubunda başlangıçta keratinizasyon indeksi değerleri ortalaması 22,32±22,4 olarak elde edilirken 1. gün 2,93±2 değerine düştüğü, 3. gün 9,93±6,6, 7. gün 11,82±11,3 ve 21. gün 15,36±12,9 olduğu görüldü. Test grubunda ise ortalama keratinizasyon indeksi değerleri; başlangıçta 23,57±23,1, 1. günde 3,36±2,1, 3. günde 11,43±8,5, 7. günde 12,71±11,5 ve 21. günde 16,79±12,7 idi.

Yapılan grup içi analizinde hem kontrol grubundan hem de test grubundan elde edilen keratinizasyon indeksleri en az bir zaman noktasında diğer zaman noktalarından anlamlı derecede farklı bulundu (p<0,001).

**Tablo 5. Keratinizasyon İndeksi çoklu grup karşılaştırması (Post-Hoc testi)**

| | Grup 1 | Grup 2 | Kontrol grubu p | Test grubu p |
|---|---|---|---|---|
| Keratinizasyon İndeksi | Başlangıç | 1. gün | <0,001 | <0,001 |
| | Başlangıç | 3. gün | 0,572 | 0,060 |
| | Başlangıç | 7. gün | 1,000 | 1,000 |
| | Başlangıç | 21. gün | 1,000 | 1,000 |
| | 1. gün | 3. gün | 0,001 | 0,053 |
| | 1. gün | 7. gün | <0,001 | <0,001 |
| | 1. gün | 21. gün | <0,001 | <0,001 |
| | 3. gün | 7. gün | 1,000 | 1,000 |
| | 3. gün | 21. gün | 1,000 | 0,225 |
| | 7. gün | 21. gün | 1,000 | 1,000 |

Tablo 5'te keratinizasyon indeksi için farklı olan grup veya grupları saptamak amacıyla gerçekleştirilen çoklu karşılaştırma analizi sonuçları yer almaktadır. Tablo 4 ve Tablo 5'ten ulaşılan sonuçlara göre hem kontrol grubunda hem de test grubunda 1. gün elde edilen keratinizasyon indeksi değerleri başlangıçtaki, 3. (Test grubu için %10 anlamlılık düzeyinde), 7. ve 21. günlerdeki değerlerine göre anlamlı derecede daha düşük bulundu. Başlangıç, 3., 7. ve 21. günler arasında yapılan karşılaştırmalarda anlamlı fark bulunmadı.

Şekil 19'daki grafikte keratinizasyon indeksi ortalama değerlerinin kontrol ve test gruplarında 1. günde başlangıca göre azaldığı ancak 3. günden itibaren tekrar yükselişe geçtiği görülmektedir.

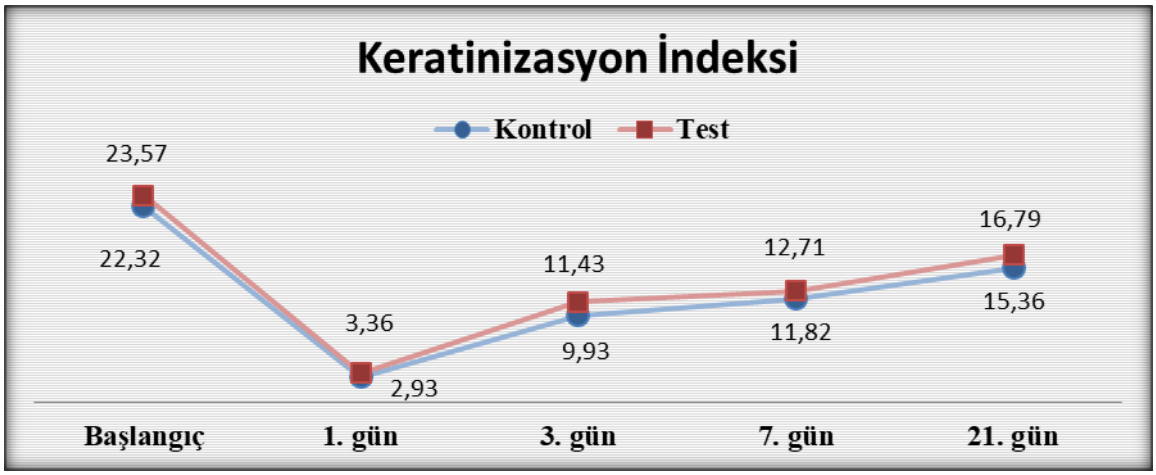


**Şekil 19. Kontrol ve test gruplarında keratinizasyon indeksi ortalama değerleri**

**Tablo 6. Yüzeyel Hücre İndeksinin gruplar arası ve grup içi karşılaştırması**

| | Başlangıç | 1. gün | 3. gün | 7. gün | 21. gün | $p_2$ |
|---|---|---|---|---|---|---|
| **Kontrol grubu** | | | | | | |
| **Ortalama±ss** | **86,96±5,7** | **10,71±6** | **33,93±19** | **36,79±17,3** | **43,57±16** | |
| **Medyan(ÇA)** | **90 (8,8)** | **10 (5)** | **30 (33,8)** | **37,5 (30)** | **50 (20)** | **<0,001** |
| **Minimum-Maksimum** | **70-95** | **5-30** | **10-70** | **10-70** | **10-70** | |
| **Test grubu** | | | | | | |
| **Ortalama±ss** | **87,32±4,8** | **10,89±5,8** | **34,11±22,6** | **38,39±17,2** | **44,11±12,3** | |
| **Medyan(ÇA)** | **90 (5)** | **10 (10)** | **20 (30)** | **35 (25)** | **45 (18,8)** | **<0,001** |
| **Minimum-Maksimum** | **75-95** | **5-30** | **10-80** | **15-80** | **20-65** | |
| **$p_1$** | **0,729** | **0,826** | **0,920** | **1,000** | **0,988** | |

**ss:** Standart sapma, **ÇA:** Çeyrekler açıklığı.
**$p_1$:** Gruplar arası karşılaştırma**, $p_2$:** Grup içi karşılaştırma.

Çalışmada bireylerin kontrol ve test bölgelerinden alınan eksfolyatif sitolojik örneklerde başlangıç, 1., 3., 7. ve 21. gün yüzeyel hücre indeksi değerleri her bir zaman noktasında karşılaştırıldığında, kontrol grubu ile test grubu arasında anlamlı fark saptanmadı (Sırasıyla; p=0,729, p=0,826, p=0,920, p=1,000, p=0,988).

Kontrol grubunda başlangıçta yüzeyel hücre indeksi değerleri ortalaması 86,96±5,7 olarak elde edilirken 1. gün 10,71±6, 3. gün 33,93±19, 7. gün 36,79±17,3 ve 21. gün 43,57±16 olduğu görüldü. Test grubunda ise ortalama yüzeysel hücre indeksi değerleri; başlangıçta 87,32±4,8, 1. günde 10,89±5,8, 3. günde 34,11±22,6, 7. günde 38,39±17,2 ve 21. günde 44,11±12,3 idi.

Yapılan grup içi analizinde hem kontrol grubundan hem de test grubundan elde edilen yüzeysel hücre indeksleri en az bir zaman noktasında diğer zaman noktalarından anlamlı derecede farklı bulundu (p<0,001).

**Tablo 7. Yüzeyel Hücre İndeksi çoklu grup karşılaştırması (Post-Hoc testi)**

| | Grup 1 | Grup 2 | Kontrol grubu p | Test grubu p |
|---|---|---|---|---|
| **Yüzeyel Hücre İndeksi** | **Başlangıç** | **1. gün** | **<0,001** | **<0,001** |
| | **Başlangıç** | **3. gün** | **<0,001** | **<0,001** |
| | **Başlangıç** | **7. gün** | **<0,001** | **<0,001** |
| | **Başlangıç** | **21. gün** | **0,003** | **0,004** |
| | **1. gün** | **3. gün** | **<0,001** | **0,023** |
| | **1. gün** | **7. gün** | **<0,001** | **<0,001** |
| | **1. gün** | **21. gün** | **<0,001** | **<0,001** |
| | **3. gün** | **7. gün** | **1,000** | **1,000** |
| | **3. gün** | **21. gün** | **0,280** | **0,112** |
| | **7. gün** | **21. gün** | **1,000** | **1,000** |

Tablo 7'da yüzeyel hücre indeksi için farklı olan grup veya grupları saptamak amacıyla gerçekleştirilen çoklu karşılaştırma analizi sonuçları yer almaktadır. Tablo 6 ve Tablo 7 'den ulaşılan sonuçlara göre hem kontrol grubunda hem de test grubunda başlangıçta elde edilen yüzeyel hücre indeksi değerleri 1., 3., 7. ve 21. günlerdeki değerlerden anlamlı derecede daha yüksek iken 1. gün elde edilen yüzeyel hücre indeksi değerleri başlangıçtaki, 3., 7. ve 21. günlerdeki değerlerine göre anlamlı derecede daha düşük bulundu. 3., 7. ve 21. günler arasında yapılan karşılaştırmalarda anlamlı fark bulunmadı.

Şekil 20'deki grafikte yüzeyel hücre indeksi ortalama değerlerinin istatistiksel olarak anlamlı olmamakla birlikte kontrol ve test gruplarında 1. günde başlangıca göre azaldığı ancak 3. günden itibaren tekrar yükselişe geçtiği görülmektedir.

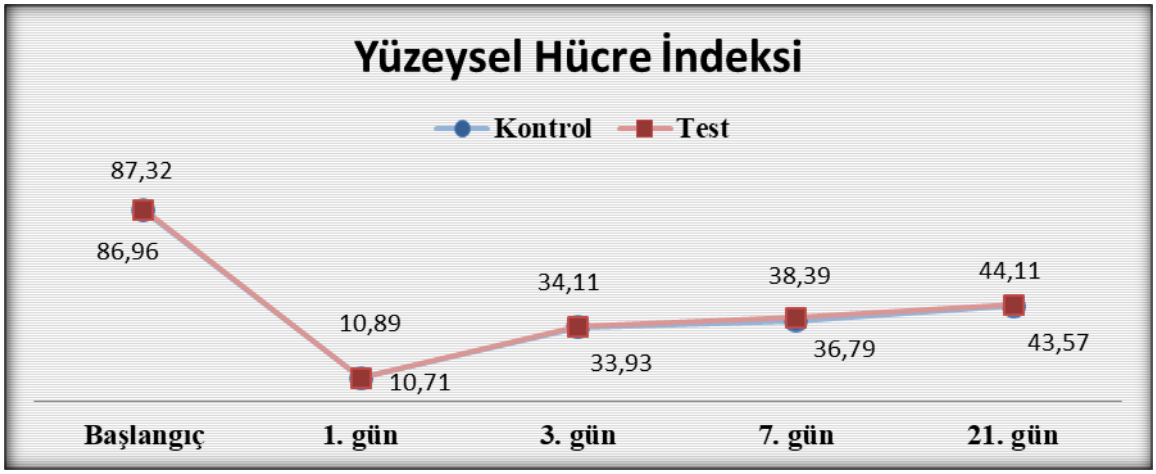


**Şekil 20. Kontrol ve test gruplarında yüzeyel hücre indeksi ortalama değerleri**

# TARTIŞMA

Mikrobiyal dental plağın uzun süre yerleşik kalmasına bağlı olarak kronik enflamatuvar dişeti büyümeleri görülmektedir. Hastanın ağız hijyeninin yetersizliği ile birlikte plak birikiminin artmasına neden olabilecek etiyolojik faktörler bulunmaktadır. Bunlar anatomik ve kazanılmış defektler olan dişlerdeki çapraşıklıklar, dişin fonksiyonda olmaması, çürüksüz servikal lezyonlar, uyumsuz marjinleri olan restorasyonlar, ağız solunumu ve ortodontik apareylerdir (1, 2).

Kronik enflamatuvar dişeti büyümeleri; plak eliminasyonunu zorlaştırma ile beraber, estetik ve fonetik bozukluklar, patolojik cep oluşumu ve sonrasında cep içi mikrobiyal aktivitenin artmasıyla ataşman kaybı gibi durumlara neden olabilmektedir (169). Kronik enflamatuvar dişeti büyümelerinin tedavisinde ilk aşamada diş yüzeyi temizliği, kök yüzey düzleştirilmesi ve oral hijyen eğitimini içeren (10) BPT tedavi yapılmaktadır. BPT'den sonra ödemin ve damarlanmanın azalması ile istenilen iyileşme gerçekleşebilir. Fakat fibrotik komponenti fazla olan kronik enflamatuvar dişeti büyümelerinde, BPT tedavi ile dişeti büzülemediği için kök yüzeyindeki eklentilere de kolay ulaşılamamaktadır. Dolayısıyla bu durum cerrahi tedavi gerektirmektedir (25).

Cerrahi tedavi olarak gingivektomi/plasti işlemi, kronik enflamatuvar dişeti büyümelerinin fibrotik komponentini elimine etmek, oral hijyen işlemlerinin yapılabilmesini kolaylaştırmak ve doğal anatomik konturları geri kazandırmak için sıklıkla uygulanmaktadır. Gingivektomi/plasti, dişeti büyümelerinin cerrahi tedavi seçenekleri arasında altın standart olarak kabul edilmektedir (26). Gingivektomi/plasti sonrası sekonder olarak iyileşen yara yüzeyi meydana gelmektedir. Cerrahi işlem sonrası dokuda meydana gelen yara, iyileşme sürecinde pıhtı oluşması, enflamatuvar hücrelerin birikmesi, granülasyon dokusunun oluşması,

anjiogenezis, yara kontraksiyonu ve destek dokunun yeniden şekillenmesi basamaklarını içermektedir (170).

Ağız boşluğu, periodontal cerrahi sonrası iyileşme sürecini etkileyecek birçok çevresel faktörü birarada içermektedir. Normal iyileşme sürecini etkileyebilecek bu faktörler; çiğneme sırasında yiyeceklerin meydana getirdiği travma, kompleks ve heterojen ağız florası, operasyon sonrası oral hijyenin sağlanmasının zorlaşmasına bağlı olarak artan mikrobiyal dental plak seviyesidir (7). Bu nedenle yara iyileşme süresinin kısaltılması, hasta konforunun arttırılması, klinik sonuçların geliştirilmesi amacıyla klorheksidin, sodyum hipoklorit, povidon iyodür, hidrojen peroksit, hyalüronik asit, ozon gibi birçok terapötik ajan kullanılmıştır. Antimikrobiyal tedavi ve uygun yara bakımıyla iyileşme sürecinin hızlandırılabileceği düşünülmesine rağmen yara iyileşme süresini kısaltmak için kullanılan mevcut kemoterapötik ajanlarla istenilen sonuçlar elde edilememiştir (171). Yapılan çalışmalarda, klorheksidin, sodyum hipoklorit, povidon iyodür, hidrojen peroksit gibi kimyasal ajanların epitelyal hücreler ve gingival fibroblast hücreleri üzerine sitotoksik etkileri olduğu gösterilmiştir (171, 172). Diş hekimliğinin sürekli yenilenmesi ve gelişmesiyle bu amaç için düşük doz lazer uygulamaları da periodontolojide kullanım alanı bulmuştur.

Düşük seviyeli lazerin terapötik bir ajan olarak kullanımı, sıçanlarda yara iyileşmesinin hızlanması üzerindeki etkisini araştıran Mester ile 1967'de başladı (137). Lazer tedavisi ile hücrelerin biyo-modülasyonunun temel ilkesi, belirli bir dalga boyundaki ışınlamanın, hücre metabolizması ve çoğalmasında bir artışı teşvik ederek mitokondriyal solunum zinciri (173) veya membran kalsiyum kanalları (174) üzerinde etki ederek hücresel davranışı değiştirebilmesi gerçeğinden oluşur (175). Düşük seviyeli lazer tedavisi eklem ve kas ağrılarında ağrının bastırılması, yara iyileşmesinin hızlanmasında kullanılmakla beraber, diyabetik ülserlerin tedavisinde, miyofasiyal travmalarda, kemik iyileşmesinin ve sinir rejenerasyonunun hızlandırılmasında da kullanılan bir tedavi yöntemidir (176, 177).

Lazer tedavisi ile ilgili literatür çalışmaları yararlı etkiler göstermesi (137, 142, 178-180) ya da etki göstermemesi yönünde (181-184) tartışmalıdır. Bu nedenle kullanılan lazerin türü, dozu, uygulama modu dikkate alınmalıdır. Yara iyileşme sürecini hızlandırmak için lazer kullanımı kapsamlı bir şekilde incelenmiştir; ancak, çoğu araştırma hayvanlar üzerinde veya in vitro gerçekleştirilmiştir. İn vivo çalışmalarının çoğu, üçüncü azı dişlerinin çıkarılmasından sonra tedaviye atıfta bulunur (181, 185), ancak periodonoloji alanında yeterli çalışma mevcut değildir (180, 186). Bu nedenle, bu tedavi yönteminin klinik diş hekimliğinde uygulanmasını arttırmak için, hücresel-vasküler proliferasyon, hücre farklılaşması-olgunlaşması, hücre dışı

matris doku onarımı üzerine etkileri açısından daha çok klinik, histolojik ve immunohistolojik araştırmalar gereklidir.

Bu değerlendirmelere dayanarak, bu çalışmanın amacı, düşük doz *diode* lazer tedavisinin, gingivektomi/plasti sonrası oral mukozada yara iyileşmesi üzerindeki etkilerini histopatolojik olarak analiz etmekti.

Çalışmamız kronik enflamatuvar dişeti büyümesi tanısı olan 28 hasta ile yürütülmüştür. Benzer konulardaki başka çalışmalar örnek alınarak hasta seçiminde; maksiller ve mandibuler anterior bölgede kronik enflamatuvar nedene bağlı simetrik en az 6 dişin etkilenmiş olması, ataşman kaybının olmaması dikkate alınmıştır. İyileşme sürecini ve immun yanıtı etkileyebilecek sistemik hastalığı olan hastalar düzenli olarak ilaç kullandıklarından çalışmaya dahil edilmemiştir. Ayrıca aynı standardizasyonu sağlamak ve hormonal değişikliğin yara iyileşmesi üzerinde oluşabilecek etkisini ortadan kaldırmak için ergenlik dönemini geçirmiş, hamilelik veya laktasyon döneminde olmayan hastalar çalışmaya dahil edilmiştir (162, 187, 188).

Kronik enflamatuvar dişeti büyümesi tedavisinde ilk hedef dişetindeki enflamasyonu gidermektir. Periodontal hastalıkların tedavisinde temel basamak olan OHE ve BPT işlemlerinin önemi birçok klinik ve mikrobiyolojik çalışma ile bildirilmiştir (189-191). BPT ile mikrobiyal biofilm ve kalsifiye biofilm üzerindeki bakterilerin diş yüzeyinden ve komşu yumuşak dokulardan uzaklaştırılması amaçlanmaktadır. Günümüzde BPT manuel olarak ya da ultrasonik aletler ve lazerler ile gerçekleştirilebilmektedir (37). OHE, bakteriyel dental plak nedeniyle görülebilecek olan dişeti enflamasyonundan kaçınmak için periodontal hastalığı olan veya olmayan tüm bireylere önerilmektedir (10, 192). Biz de çalışmamızda yer alan 28 hastaya BPT uygulamasını takiben OHE verdik ve 14 gün sonraki kontrolde yeterli düzeyde oral hijyeni sağlayabilen hastaları çalışmamıza dahil ettik.

Tez çalışmamızda klinik periodontal ölçümlerden plak indeksi ve gingival indeks için, Silness-Löe plak indeksi ve Löe-Silness gingival indeksi günümüze kadar yayınlanan çalışmalarda periodontal sağlık konusunda güvenilir, hassas ve kullanılmış indeksler olduğu için tercih edilmiştir (163, 164). Sondlamada kanama (SK) değerlendirmesi ise sondlama sırasında 10 sn içinde kanamanın pozitif bir bulgu olarak belirlenip, pozitif alanların sayısının incelenen alanların sayısına oranının yüzde olarak ifade edilmesi şeklinde yapılmıştır (193). Çalışmamızda ayrıca cep tabanından dişeti kenarına olan mesafe olarak tanımlanan sondlanabilir cep derinliği ölçümleri yapılmıştır. SCD ölçümü sırasında uygulanan kuvvetin standart olmaması ve araştırmacılar arasında farklılık göstermesi bu indeksin subjektif olmasına

sebep olmaktadır (10). Bunun önüne geçmek için SCD ölçümleri, tek bir araştırmacı tarafından ve tek tip periodontal sondla gerçekleştirilmiştir. Tüm klinik periodontal parametreler, sonuçların yeterli hassasiyette değerlendirilmesi amacı ile her dişin 6 noktasından ölçülmüştür. Böylelikle hastaların klinik periodontal ölçümleri başlangıçta, BPT ve gingivektomi/plasti işlemi sonrasında kapsamlı bir şekilde değerlendirilmeye çalışılmıştır. Çalışmamıza klinik ataşman kaybı ve kemik kaybı olan hastalar dahil edilmediği için klinik ataşman kazancı değerlendirilmesi yapılmamıştır.

Aimetti ve ark. (194) dişeti büyümesi olan 21 hasta üzerinde yaptıkları çalışmada hastaların tüm ağız Pİ, Gİ ve SCD indekslerini değerlendirmiş, BPT uygulamış, OHE vermişlerdir ve başlangıç ile 6. aydaki klinik periodontal parametreler arasında anlamlı iyileşme olduğunu belirtmişlerdir.

Kantarcı ve ark. (195) dişeti büyümesi olan 31 hasta üzerinde yaptıkları araştırmada BPT'nin Pİ, Gİ, SCD ve diştaşı indeksi üzerine olumlu etkileri olduğunu ve 8 haftalık klinik takip sonucu klinik periodontal parametrelerde başlangıca göre anlamlı azalma olduğunu rapor etmişlerdir.

Çalışmamızda tüm gruplarda yapılan grup içi değerlendirmede BPT sonrası klinik periodontal parametrelerde istatistiksel olarak anlamlı azalmalar olduğu ve bu çalışmalar ile bizim çalışmamızın sonuçlarının uyumlu olduğu görülmüştür. Yapılan çoklu karşılaştırma analizinde de sondlanabilen cep derinliği, gingival indeks ve plak indeksi değerleri her zaman noktasında anlamlı derecede azalırken, sondlamada kanama değerlerinde başlangıca göre 14. ve 21. günlerde azalma olduğu görülmüştür fakat bu azalmanın istatistiksel olarak anlamlı olmadığı görüldü (Tablo 3). Bu da BPT'nin klinik periodontal parametrelere olan olumlu etkisini destekler niteliktedir.

BPT ve OHE ile diştaşı birikintilerinin uzaklaştırılması, plak biyofilminin bozulması, ağız hijyenin sağlanması için uygun bir ortam sağlanabilmektedir. Ancak kronik enflamatuvar dişeti büyümeleri her zaman BPT ve OHE ile tam olarak tedavi edilememektedir. Böyle durumlarda BPT ve OHE'ne ek olarak gingivektomi/plasti gibi periodontal cerrahi tedaviler gerekebilmektedir (10).

Pilloni ve ark'nın (196), diş eti büyümesi görülen 10 birey üzerinde gingivektomi ve periodontal flep cerrahisinin full mouth Pİ, Gİ ve CD değerleri üzerine etkinliğini karşılaştırdıkları çalışmada, gingivektomi/plasti'den 6 hafta sonra Pİ, Gİ ve CD değerlerinde anlamlı derecede bir azalma olduğunu rapor etmişlerdir. Bu çalışmanın sonuçlarıyla uyumlu

olarak, tez çalışmamızda gingivektomi/plasti sonrası Pİ, Gİ, SK, CD içeren klinik periodontal parametrelerde iyileşme sağlandığı gözlenmiştir.

Gingivektomi/plasti işlemi konvansiyonel olarak bistüri, lazerler, elektrocerrahi ve kemocerrahi ile gerçekleştirilebilmektedir. Uygun parametrelerde kullanılmayan lazer ve elekrocerrahi ile üretilen ısı periodontal destek dokuların kaybına neden olabilmektedir. Kemocerrahi metodunda ise dişetini uzaklaştırmak için %5 paraformaldehit ve potasyum hidroksit gibi kimyasallar kullanılmıştır. Ancak birleşim epitelinin ve alveoler kret lif sisteminin yeniden düzenlenmesi yavaş olmaktadır. Buna ek olarak kemocerrahi metodunda etki derinliği kontrol edilemediğinden kimyasal yöntemlerin kullanılması önerilmemektedir (3). Tez çalışmamızda cerrahi işlem bistüri, Kirkland, Orban bıçakları ve cerrahi makaslar kullanılarak gerçekleştirilmiştir.

Birçok çalışmada paralel dizayn (197) dışında split-mouth (198) dizaynda kullanılmaktadır. Paralel dizaynda hastaların yaş, cinsiyet ve özellikle konak cevaplarının standardizasyonu split-mouth dizayna göre daha güçtür. Araştırmacılar tarafından split-mouth dizaynın paralel dizayna göre daha uygulanabilir olduğu vurgulanmıştır (199). Araştırmanın standardizasyonunun sağlanması ve bireye bağlı faktörlerin eliminasyonu için çalışmamızda split-mouth araştırma dizaynı kullanılmıştır.

Gingivektomi/plasti sonrası yara iyileşmesinin değerlendirilmesinde boyama yöntemi, $H_2O_2$ köpürme testi, klinik ve estetik parametreler, histopatolojik yöntemler kullanılabilmektedir. Histopatolojik araştırmalarda uygulama ve sayım hataları önlenerek, belirleyici özelliği yüksek indeksler kullanıldığında ölçüm sonuçlarını yüksek doğruluk nispetinde veren eksfolyatif sitoloji yöntemi ile iyileşmeyi bozmadan tekrar tekrar örnek elde edilebilmektedir (168).

Burzlaff ve ark.'nın (200) alkol ve tütün kullanımı olan hastaların oral mukozalarındaki epitelyal maturasyonunu değerlendirmek üzere yaptıkları bir çalışmada sürüntü örnekleri alınarak keratinizsayon indeksi (Kİ) değerlendirilmiştir. Patel ve ark. (9) ile Lange ve ark.'ı (168) serbest dişeti grefti alınan palatinal bölgedeki yara yüzeylerinin epitelizasyon sürecini, eksfolyatif sitoloji yöntemi ile başlangıçta ve cerrahi işlemden sonra 1., 3., 7., 14., 21.gün, 2. ve 3. ay da elde ederek süperfisiyal hücre indeksi (SHİ) ve Kİ'ni histopatolojik olarak değerlendirmişlerdir. Tez çalışmamızda da literatüre uygun olarak yara iyileşmesinde başlangıçta, gingivektomi/plasti sonrası 1, 3, 7. ve 21.günlerde alınan örneklerden Kİ ve SHİ'ni değerlendirebilmek için eksfolyatif sitoloji yöntemi tercih edilmiştir.

Yapılan herhangi bir cerrahi işlem sonrasında meydana gelen cerrahi alanın iyileşme durumu başarıyı etkilemektedir. Yaranın daha hızlı, kaliteli, konforlu bir şekilde iyileşmesi istenilen sonuçlardır. Son dönemlerdeki teknolojik gelişmelere ve yapılan araştırmalara bağlı olarak farklı cihazların, ilaçların kullanımı ve dolayısıyla tedavi protokollerinin modifikasyonları gündeme gelmiştir. Bu amaçla araştırılan ve kullanılan cihazlardan biri de düşük doz lazerlerdir. DDLT'nin periodontal dokulara etkilerinin araştırıldığı çalışmaların çoğunda yumuşak lazerler olarak da bilinen *diode* ve He-Ne lazerler kullanılmıştır (201, 202). Tez çalışmamızda kullanım kolaylığı, küçük ve taşınabilir özellikleri olan *diode* lazer kullanılmıştır.

Düşük doz lazer uygulamalarında enerji yoğunluğunu, gücünü, dalga boyunu, frekansını, uygulama modunu standardize etmek için daha çok çalışmaya ihtiyaç vardır. Verilerine ulaşılan çalışmalarda farklı dozlarda ve parametrelerde lazerler kullanılmış ve bu konuda görüş birliği sağlanamamıştır.

Lazerlerin biyomodülasyon oluşturabilmesi için dalga boyunun önemli olduğu belirtilmiştir. Yüksek dalga boyundaki lazerlerin dokudaki emiliminin düşük olacağı ve derin dokularda uyarım oluşturmayacağı bildirilmiştir. Bununla birlikte dalga boyunun uygun aralığının da 632-1064 nm arasında olması gerektiği rapor edilmiştir (203).

Kour ve ark. (204) 2020 yılında 45 hasta üzerinde yaptıkları çalışmada oral ülserler üzerine kontakt (0,5 W, 30 sn, atımlı dalga boyu) non-kontakt modda (1W, 45 sn, sürekli dalga boyu) 940 nm dalga boyunda InGaAsP *diode* lazerin ve % 0,1 triamsinolon asetonidin etkinliğini değerlendirmişlerdir. Çalışmanın değerlendirilmesi sonucu, üç uygulamadan ülser boyutunun küçülme miktarında, ağrı kontolünde, bir yıllık takipte rekürrens sıklığı oranında en iyi ve etkili grubun non-kontakt lazer grubu olduğu rapor edilmiştir. Uslu ve ark.'nın (205) 2020 yılında yaptığı çalışmada gingivektomi/plasti sonrası 3., 7., 14. ve 28 günlerde ağız sağlığı etki profili (OHIP-14) ve görsel analog skor (VAS) ağrı düzeyi üzerine ozon uygulaması ile 940 nm GaAlAs *diode* lazerin etkisi değerlendirilmiştir. VAS ağrı düzeyinin 3. ve 7. günde lazer grubunda anlamlı olarak daha düşük olduğu görülmüştür. Çalışmada cerrahi işlem sonrası lazerin ve ozonun hastaların ağrı düzeyini azaltmada ve yaşam kaliteleri üzerinde olumlu etkileri olduğu rapor edilmiştir. Illescas-Montes ve ark.'nın (206) 2018'de in-vitro olarak yaptığı bir çalışmada fibroblastların göçünde etkili belirteçlerin gen ekspresyonunda biyostimülatör etki gösteren 940 nm InGaAsP *diode* lazer (5 W, 4 J/cm)$^2$ kullanılmıştır. Tek doz ve iki doz şeklinde yapılan lazer uygulması sonucu her iki doz tedavide de FGF ekspesyonu önemli ölçüde artarken, bu artış iki doz tedavide daha düşük bulunmuştur. Hakkı ve ark.'nın

(207) insan gingival fibroblastlarında tip I kollajen ve büyüme faktörlerinin hücre proliferasyonu ve mRNA ekspresyonları üzerine yaptıkları in-vitro bir çalışmada 940 nm GaAlAs *diode* lazeri 3 farklı enerji düzeyinde (0.3 W, 1.5 W, 2 W) kullanmışlardır. Hücre proliferasyonunda yapılan karşılaştırmada gruplar arasında anlamlı farklılık bulunmamıştır. Ancak DDDL grubunda IGF, VEGF, TGF-β mRNA ekspresyonları kontrol grubuna göre anlamlı derecede yüksek bulunmuştur. Bu çalışmalara paralel olarak tez çalışmamızda güvenli ve etkin dalga boyu aralığında olan 940 nm InGaAsP *diode* lazer kullanılmıştır.

DDL tedavisinde birçok parametre önemli olmakla birlikte, uygun olan çıkış gücü aralığının 1-1000 mW olduğu belirtilmiştir (203).

Kohale ve ark.'nın (208) 2018 yılında split-mouth olarak yaptıkları bir çalışmada sistemik olarak sağlıklı kronik enflamatuvar dişeti büyümesi olan 40 hastada gingivektomi sonrası DDL tedavisi için *diode* lazeri ( InGaAsP, 940 nm, 0.1 W, 4 J/cm², CW, non-kontakt) operasyon sonrası aynı gün, 3. ve 7. günlerde uygulamışlardır. Klinik olarak VAS ağrı skalasına ve boyama yöntemi ile epitelizasyon derecesine bakılan çalışmada lazer grubunda istatistiksel olarak anlamlı bir fark olduğu rapor edilmiştir. Fırat ve ark.'nın (209) 42 Wistar sıçanı üzerinde yaptıkları çalışmada gingivektomi sonrası DDL tedavisinin epitelizasyon ve yara iyileşmesi üzerine olan etkisi histolojik olarak değerlendirilmiştir. DDL tedavisinin olumlu etkilerinin rapor edildiği çalışmada 940 nm GaAlAs *diode* lazer 0.1 W, 10 J/cm² parametrelerinde kullanılmıştır. Bu bilgiler doğrultusunda araştırmamızda gingivektomi/plasti sonrası DDL uygulamasının yara üzerindeki olası pozitif etkileri için lazer çıkış gücü 0.1 W olarak belirlenmiştir.

DDL tedavisinin yara iyileşmesinde olumlu etkilerinin görülebilmesi için uygulama dozunun belirli bir değer aralığında olması gerektiği önerilmiştir (159). Dermal fibroblastların uyarılması için gerekli olan değer aralığı geniştir (0.45-60 J/cm²). Ancak ağız mukozasında, dişetinde ve periodontal ligamentlerdeki fibroblast hücrelerinin uyarılma aralığının daha dar olduğu bilinmektedir (0.45-7.9 J/cm²) (158, 210).

Amorim ve ark.'nın (27) yaptıkları bir klinik çalışmada 20 hastaya gingivektomi sonrası DDDL uygulanmış (685 nm, 0,05 W, 4 J/cm²) ve yara bölgesi periodontal pat ile kapatılmıştır. Operasyon sonrası hemen, 1., 3., 7., 14. ve 21. günde alınan fotoğraflar üzerinden yara iyileşmesinin değerlendirildiği çalışmada DDDL uygulanan grupta iyileşmenin daha iyi olduğu rapor edilmiştir. Özçelik ve ark. (162) 2008'de yaptıkları bir çalışmada gingivektomi sonrası DDLT'de 4 J/cm² dozunda 0,12 W çıkış gücünde ve sürekli dalga boyunda (CW) olan 588 nm *diode* lazerini kullanmışlardır. Çalışmada DDLT'nin epitelizasyonu ve iyileşmeyi

hızlandırabileceği gösterilmiştir. Çalışmamızda da literatür ile uyumlu olarak uygulama dozu 4 J/cm² olarak belirlenmiştir.

DDDL uygulayan çalışmalara bakıldığında uzun süreli tek bir doz uygulayan araştırmacıların bulunmasının (211, 212) yanında kısa ve ardışık uygulama yapanların da olduğu görülmektedir (201, 213). Literatür taraması ve yapılan çalışmalar doğrultusunda tez çalışmamızda InGaAsP *diode* lazer (940 nm, 0.1 W, 4 J/cm², CW, non-kontakt) cerrahi işlemden hemen sonra, 1., 3., 7. günlerde uygulanmak üzere 4 seans kullanılmıştır. Cerrahi işlemden hemen sonra, 1., 3., 7. ve 21. günlerde alınan örneklerin histopatolojik olarak değerlendirilmesi sonucu yara iyileşmesinde kontrol ve test grubu arasında anlamlı bir fark görülmemiştir. Bu sonuç yara iyileşmesinin histolojik kesitler ile değerlendirildiği çalışmalar ile uyumludur (211, 214-216).

DDLT'nin yara iyileşmesi üzerindeki etkileri hakkında yapılan araştırmaların sonuçları tartışmalara yol açmaktadır.

Papadelli ve ark.'nın (217) 2021 yılında in-vitro olarak yaptığı bir çalışmada 810 nm *diode* lazerin ve 1064 nm Nd:YAG lazerin P. gingivalis lipopolisakkaritine (LPS) maruz edilen insan dişeti fibroblastlarındaki immunmodülatör etkisi değerlendirilmiştir. Çalışmada her iki lazerin de IL-6 ve IL-8 gen ekspresyon seviyelerini azaltarak antiinflamatuar etki gösterdiği rapor edilmiştir.

Feng ve ark.'nın (218) 2020'de yaptıkları in-vitro bir çalışmada insan dişeti mezenkimal kök hücrelerinde 808 nm *diode* lazer 0,5 J/cm², 1 J/cm², 2 J/cm², 3 J/cm², 4 J/cm² olmak üzere beş farklı enerji yoğunluğunda kullanılmıştır. Çalışmada *diode* lazerin ROS/JNK/NF-κB yolu aracılığı ile hücre göçünü desteklerken, proliferasyonu desteklemediği rapor edilmişitir. Hücre göçünü desteklemede en etkili yoğunluğun ise 1 J/cm² ve 2 J/cm² olduğu görülmüştür.

Dawood ve ark. (219) fareler üzerinde yaptıkları bir çalışmada DDDL'in (650 nm, 5 mW, sürekli dalga boyu) yara iyileşmesindeki etkisini histolojik olarak analiz etmişlerdir. Çalışma gruplarını 12 dk (A), 18 dk (B) ışınlanan lazer ve kontrol (C) grubu şeklinde oluşturmuşlardır. Histolojik değerlendirmede A grubundaki iyileşmenin B'ye göre yaklaşık 3 gün daha erken olduğu görülmüştür. Her iki lazer grubunun da C'ye göre 10-11 gün daha erken iyileştiği rapor edilmiştir.

Wagner ve ark.'nın (215) sıçanlarda yapmış oldukları bir çalışmada lazerin farklı enerji yoğunluklarının (4 J/cm² ve 20 J/cm²), dil dorsumunda 3 mm çapında oluşturulan yaraların iyileşmesi üzerine olan etkisi histopatolojik olarak değerlendirilmişitir. InGaAlP *diode* lazer (660 nm; çıkış gücü: 40 mW; spot boyutu: 0,04 cm²) 14 gün boyunca ardışık

günlerde, günde bir kez uygulanmıştır. 1., 5. ve 10. günlerde alınan verilerden yapılan değerlendirmeye göre 5. günde reepitelizsayon 4 J/cm² enerji yoğunluğu uygulanan grupta daha iyi iken, 10. günde farklılık bulunmamıştır.

Yıldız ve ark'nın (220) 2018'de 30 hasta üzerinde serbest dişeti grefti ameliyatını yaptıkları bir çalışmada 810 nm dalga boyunda, 0.1 W çıkış gücünde ve 6 J/cm² enerji yoğunluğunda *diode* lazer kullanılmıştır. Çalışmada alıcı alana cerrahi işlemden hemen sonra, 1., 3., 7. ve 14. günlerde lazer uygulaması yapılmıştır. %3 $H_2O_2$ köpürme testi ile yapılan epitelizasyon değerlendirmesinde test grubu ile kontrol grubu arasında istatistiksel fark bulunmamıştır. VAS ağrı skoru ve kullanılan analjezikler açısından anlamlı fark görülmüştür.

Reddy ve ark. (221) 2019'da 30 hasta üzerinde yaptıkları bir çalışmada gingivektomi sonrası yara iyileşmesinde DDLT (685 nm *diode* lazer , 50 mW, 4 J/cm² ) hyaluronik asit jel (% 0,2 Gengigel, Ricerfarma, Milano, Italy) ve bitkisel jel (Hiora SG gel, The Himalaya Drug Company, Makali, Bengaluru) arasındaki etkinliği klinik ve histolojik olarak değerlendirmişlerdir. Histolojik değerlendirme, kollajen liflerinin kalitesini ve miktarını değerlendirmek için gingivektomiden altı hafta sonra Picrosirus boyama kullanılarak polarize bir mikroskop kullanılarak yapılmıştır. Klinik olarak ise PI, GI, GEI (dişeti genişliği indeksi) ve VAS ağrı skalası değerlendirilmiştir. PI, GI ve GEI gruplar içinde istatistiksel olarak anlamlı iyileşme göstermiştir. Bununla birlikte, GEI'nın gruplar arası karşılaştırılmasında, yalnıca lazer grubunda önemli değişiklikler görülmüştür. Ayrıca, lazer grubunda VAS ile analiz edilen ağrı algısı en az, histolojik olarak gözlenen olgun kollajen liflerinin miktarı daha fazla olarak rapor edilmiştir.

Santamaria ve ark.'nın (222) 2017'de Miller Sınıf I veya II dişeti çekilmesi görülen 40 hastada yaptıkları koronale kaydırılan flep ve konnektif bağ doku grefti ameliyatında DDL ( GaAlAs *diode* lazeri, 660 nm, 30 mW, 3 J/cm², CW) tedavisinin etkisi klinik olarak değerlendirilmiştir. Işınlama nokta başına (5 nokta) 4 sn olacak şekilde cerrahi işlemden hemen sonra ve 2 hafta boyunca iki günde bir yapılmıştır. 6., 12. ve 24. aylarda yapılan klinik değerlendirmeye göre DDL'in kısa vadede fayda sağlamasına rağmen uzun vadede ek fayda sağlamayabileceği rapor edilmiştir.

Huo ve ark.'nın (223) 2020 yılında yaptığı randomize kontrollü çalışmada DDDL ve geleneksel ilaç tedavisinin (triamsinolon asetonid) rekkürent aftöz stomatitis üzerindeki etkisi klinik olarak değerlendirilmiştir. Lazer terapisi (810 nm *diode* lazer, 1.0 W, CW, 20 s) 3 gün boyunca günde 1 kez uygulanmıştır. VAS ağrı sokuruna göre lazer grubunda 3. ve 7. günlerde önemli bir fark kaydedildi. Lezyonun yeniden epitelize olduğu gün ve belirsizleştiği gün

kaydedilerek değerlendirilen yara iyileşmesinde ise iki grup arasında önemli bir faklılık görülmemiştir.

Damante ve ark. (183) split-mouth olarak yapmış oldukları çalışmada 11 hastada gingivoplasti işlemi sonrası DDL tedavisi için GaAlAs *diode* lazerini (670 nm, 4 J/cm²) kullanmışlardır. 7., 15., 21. 30. ve 60. günlerde kontrol ve test grupları fotoğraflanarak klinik olarak değerlendirilmiştir. Çalışmada lazer grubunun 15. günde, kontrol grubunun ise 7. ve 21. günlerde en hızlı iyileşme gösterdiği görülmüştür. Bunun sonucunda da DDL tedavisinin yara iyileşmesini anlamlı derecede arttırmadığı rapor edilmiştir. Yine Damante ve ark.'nın (216) 2004 yılında yaptıkları başka bir split-mouth çalışmada 16 hastada gingivoplasti sonrası uygulanan düşük doz lazerin yara iyileşmesindeki etkisi histomorfometrik olarak değerlendirilmiştir. GaAlAs *diode* lazer (670 nm, 15 mW, 4 J/cm²) 1 hafta boyunca 48 saat aralıklarla toplam 4 seans olmak üzere uygulanmıştır. Kontrol ve test bölgelerinden 7., 14., 21., 60. günlerde lateral ve kanin dişlerin arasındaki interdental dişeti papilinden biyopsiler alınmıştır. Yapılan histomorfometrik değerlendirme sonucu DDL tedavisinin ek fayda sağlamadığı rapor edilmiştir.

Düşük doz lazer tedavisinde ek fayda sağlamamasına yönelik kullanılan parametrelerin, uygulama metodolojilerinin değişkenliği dışında literatürde tartışılan bir başka teoride lazerin patolojik durumdan etkilenen dokular üzerinde belirgin etki göstermesidir. Tuner ve Hode (224) lazer ışınlamasının immun sistemi doğrudan etkilediğini, sağlıklı organizmalarda iyileşmenin normal parametrelerde gerçekleşmesi nedeniyle lazer tedavisine iyi yanıt vermediğini öne sürmüşlerdir. Diyabetik farelerde DDL tedavisinin yara iyileşmesini hızlandırdığını (225) ve büyüme faktörlerinin (226) üretimini artırdığını gösteren çalışmalar bu teoriyi doğrulamaktadır.

Literatürde düşük doz lazer tedavisi ile ilgili standart bir tedavi protokolünün olmaması, yapılan çalışmaların ve elde edilen sonuçların kıyaslanmasını zorlaştırmaktadır. Bu nedenle periodontal tedavilerde de her bir klinik duruma göre, ortak, ideal parametreler ve çalışma protokolü henüz belirlenememiştir.

# SONUÇLAR

Kronik enflamatuvar dişeti büyümesi olan hastalarda yapılan gingivektomi/plasti işleminden sonra DDDL tedavisinin yara iyileşmesi üzerine etkisini değerlendirmek amacıyla yapılan çalışmamızın verilerine göre:

1. BPT sonrası full mouth değerlendirilen klinik parametrelerin başlangıç, başlangıç sonrası 2. hafta ve 21. günde anlamlı şekilde azaldığı gözlenmiştir.
2. SHİ değerleri her iki grupta zamana bağlı olarak artış göstermiştir ancak gruplar arası anlamlı fark bulunmamıştır.
3. Kİ değerleri her iki grupta zamana bağlı olarak artış göstermiştir ancak gruplar arası anlamlı fark bulunmamıştır.
4. Reepitelizasyonun histopatolojik olarak değerlendirilmesinde DDDL tedavisinin ilave etkisinin olmadığı görülmüştür.
5. Farklı DDL uygulama prosedürlerinin karşılaştırıldığı ve farklı sistemik hastalık/duruma sahip bireylerin dahil edildiği klinik çalışmalara ihtiyaç duyulmaktadır.

# DÜŞÜK DOZ *DİODE* LAZERİN GİNGİVEKTOMİ/PLASTİ SONRASI YARA İYİLEŞMESİ ÜZERİNE ETKİNLİĞİNİN HİSTOPATOLOJİK OLARAK DEĞERLENDİRİLMESİ

## ÖZET

Bu çalışmanın amacı kronik enflamatuvar dişeti büyümesi görülen bireylerde gingivektomi/plasti operasyonları sonrasında düşük doz *diode* lazer (DDDL) tedavisinin yara iyileşmesine olan etkisini histopatolojik olarak değerlendirmektir.

Çalışmamıza sistemik olarak sağlıklı (19-56 yaş) kronik enflamatuvar dişeti büyümesi tanısı konulmuş 28 birey (20 kadın, 8 erkek) dahil edilmiştir. Çalışmaya katılan tüm bireylerin, gingivektomi/plasti sonrası rastgele seçilen yarım çenelerinin bir tarafını test grubu, diğer tarafını kontrol grubu oluşturmuştur. Test grubuna işlemden hemen sonra ve 1.,3., 7., günlerde düşük doz *diode* lazer uygulanmıştır. Çalışmaya dahil edilen tüm hastaların periodontal indeks ölçümleri (plak indeksi, gingival indeks, sondlamada kanama, sondlanabilir cep derinliği) başlangıçta, başlangıç periodontal tedavi (BPT) sonrası 2. haftada ve operasyon sonrası 21. günde yapılmıştır. Hastalardan operasyondan önce ve operasyon sonrası 1., 3., 7. ve 21. günde alınan sürüntü örnekleri histopatolojik olarak süperfisyal hücre indeksleri (SHI) ve keratinizasyon indeksleri (KI) kullanılarak değerlendirilmiştir.

Klinik periodontal ölçümlerinde 14. ve 21. günde elde edilen değerler, başlangıç değerlerine göre anlamlı derecede azalma göstedi ($p<0,001$). Gingivektomi/plasti sonrası değerlendirilen keratinizasyon ve süperfisyal hücre indeksleri grup içi analizde 1. gün azalırken 3., 7. ve 21. günde hem kontrol grubunda hem de test grubunda anlamlı derecede artış gösterdi ($p<0,001$). Yapılan gruplar arası karşılaştırmada ise başlangıç, 1., 3., 7. ve 21. gün keratinizasyon indeksi ve süperfisyal hücre indeksi değerlerinde, kontrol grubu ile test grubu arasında anlamlı fark saptanmadı.

Çalışmamıza göre düşük doz *diode* lazerin gingivektomi/plasti sonrası yara iyileşmesi üzerinde belirgin bir etkisinin olmadığı görülmüştür.

**Anahtar kelimeler:** Yara iyileşmesi, gingivektomi/plasti, biyostimülasyon, düşük doz *diode* lazer

# THE EVALUATION OF HISTOPATHOLOGICAL THE EFFECT OF LOW-LEVEL DIODE LASER ON WOUND HEALING AFTER GINGIVECTOMY/PLASTY

## SUMMARY

The aim of this study is to evaluate histopathologically the effect of low level *diode* laser treatment on wound healing after gingivectomy/plasty operations in patiens with chronic inflammatory gingival growth.

Our study included 28 patients (20 females, 8 males who were systemically diagnosed with healthy (19-56 years old chronic inflammatory gingival growth. Randomly selected half quadrants of all patients participating in the study after gingivectomy/plasty constituted the test group in one areas and the control group in the other. Low level *diode* laser was applied to the test group immediately after the procedure and on the 1st, 3rd, and 7th days. Periodontal index measurements (plaque index, gingival index, bleeding on probing, probing pocket depth) of all patients included in the study were performed at the beginning, at the 2nd week after the initial periodontal treatment and on the 21st day after the operation. The samples taken from the patients preoperatively and on the 1st, 3rd, 7th and 21st days after the operation were evaluated histopathologically using the superficial cell indexes and keratinization indexes.

In clinical periodontal measurements, the values obtained on the 14th and 21st days showed a significant decrease compared to the baseline values ($p<0,001$). Keratinization and superficial cell indices evaluated after gingivectomy/plasty decreased on the 1st day in the in-group analysis, while on the 3rd, 7th and 21st days, they increased significantly in both the

control group and the test group ($p<0,001$). In the comparison between the groups, no significant difference was found between the control group and the test group in terms of initial, 1st, 3rd, 7th and 21st day keratinization index and superficial cell index values.

According to our study, it was observed that low dose *diode* laser had no significant effect on wound healing after gingivectomy / plasty.

**Key words:** Wound healing, gingivectomy/plasty, biostimulation, low level *diode* laser

# KAYNAKLAR


1. Armitage GC. Development of a classification system for periodontal diseases and conditions. Annals of periodontology. 1999;4(1):1-6.

2. Caton JG, Armitage G, Berglundh T, Chapple IL, Jepsen S, Kornman KS, et al. A new classification scheme for periodontal and peri-implant diseases and conditions– Introduction and key changes from the 1999 classification. Journal of periodontology. 2018;89:S1-S8.

3. Newman MG TH, Klokkevold PR,Carranza FA. Carranza's Clinical Periodontology. In: Louis S, editor. 12 ed. Missouri: Elsevier; 2014.

4. Van Gastel J, Quirynen M, Teughels W, Coucke W, Carels C. Influence of bracket design on microbial and periodontal parameters in vivo. Journal of clinical periodontology. 2007;34(5):423-31.

5. Caton J, Quinones C. Etiology of periodontal diseases. Current opinion in dentistry. 1991;1(1):17-28.

6. Patel PV, Kumar V, Kumar S, GD V, Patel A. Therapeutic effect of topical ozonated oil on the epithelial healing of palatal wound sites: a planimetrical and cytological study. Journal of investigative and clinical dentistry. 2011;2(4):248-58.

7. Kozlovsky A, Artzi Z, Hirshberg A, Israeli-Tobias C, Reich L. Effect of local antimicrobial agents on excisional palatal wound healing: a clinical and histomorphometric study in rats. Journal of clinical periodontology. 2007;34(2):164-71.

8. Nooh N, Graves DT. Healing is delayed in oral compared to dermal excisional wounds. Journal of periodontology. 2003;74(2):242-6.

9. Patel PV, Kumar S, Vidya G, Patel A, Holmes JC, Kumar V. Cytological assessment of healing palatal donor site wounds and grafted gingival wounds after application of

ozonated oil: an eighteen-month randomized controlled clinical trial. Acta cytologica. 2012;56(3):277-84.

10. Newman MG, Takei H, Klokkevold PR, Carranza FA. Carranza's clinical periodontology: Elsevier health sciences; 2011.

11. Cate AT. The role of epithelium in the development, structure and function of the tissues of tooth support. Oral diseases. 1996;2(1):55-62.

12. Bartold PM, Walsh LJ, Narayanan AS. Molecular and cell biology of the gingiva. Periodontology 2000. 2000;24(1):28-55.

13. Wolf HF, Rateitschak EM, Rateitschak KH, Çağlayan G, Hatipoğlu H. Periodontoloji: diş hekimliği'nin renkli atlasları: Palme Yayıncılık; 2007.

14. Newman M. Ta ei, HH, Klo evold, PN & Carranza, NT Carranza's Clinical Periodontology. St-Louis, Missouri: Saunders Elsevier; 2012.

15. Winning TA, Townsend GC. Oral mucosal embryology and histology. Clinics in dermatology. 2000;18(5):499-511.

16. Casale M, Moffa A, Vella P, Sabatino L, Capuano F, Salvinelli B, et al. Hyaluronic acid: Perspectives in dentistry. A systematic review. SAGE Publications Sage UK: London, England; 2016.

17. Enoch S, Leaper DJ. Basic science of wound healing. Surgery (Oxford). 2008;26(2):31-7.

18. Lindhe J, Karring, T., Araitjo, M. . Anatomy of the Periodontium. In: Lindhe J, Karring, T., Lang, N.P., , editor. Clinical Periodontology and Implant Dentistry. 4th ed. Oxford: Blackwell Publishing; 2003. p. 21-49.

19. Stadelmann WK, Digenis AG, Tobin GR. Physiology and healing dynamics of chronic cutaneous wounds. The American Journal of Surgery. 1998;176(2):26S-38S.

20. Lindhe J KT, Araujo M. Anatomy of the Periodontium. In: Lindhe J KT, Lang N.P., editor. Clinical Periodontology and Implant Dentistry. 4th ed. Oxford: Blackwell Publishing Company; 2003. p. 6-8.

21. Carranza FA, Hogan E.L. Gingival Enlargement. In: Newman MG, Takei, H.H., Carranza, F.A, editor. Carranza‟s Clinical Periodontology2002. p. 279.

22. Newman MG. Carranza periodontia clínica: Elsevier Brasil; 2012.

23. Mavrogiannis M, Ellis J, Thomason J, Seymour R. The management of drug-induced gingival overgrowth. Journal of clinical periodontology. 2006;33(6):434-9.

24. Nesse W, Abbas F, Van Der Ploeg I, Spijkervet FKL, Dijkstra PU, Vissink A. Periodontal inflamed surface area: quantifying inflammatory burden. Journal of clinical periodontology. 2008;35(8):668-73.

25. Elad S, Luboshitz-Shon N, Cohen T, Wainchwaig E, Shapira MY, Resnick IB, et al. A randomized controlled trial of visible-light therapy for the prevention of oral mucositis. Oral oncology. 2011;47(2):125-30.

26. Chesterman J, Beaumont J, Kellett M, Durey K. Gingival overgrowth: Part 2: management strategies. British dental journal. 2017;222(3):159.

27. Faria Amorim JC, Sousa GRD, Silveira LDB, Prates RA, Pinotti M, Ribeiro MS. Clinical study of the gingiva healing after gingivectomy and low-level laser therapy. Photomedicine and Laser Therapy. 2006;24(5):588-94.

28. Velnar T, Bailey T, Smrkolj V. The wound healing process: an overview of the cellular and molecular mechanisms. Journal of International Medical Research. 2009;37(5):1528-42.

29. Yussof SJM, Omar E, Pai DR, Sood S. Cellular events and biomarkers of wound healing. Indian Journal of Plastic Surgery. 2012;45(02):220-8.

30. Eckersley J, Dudley H. Wounds and wound healing. British medical bulletin. 1988;44(2):423-36.

31. Peacock EE. Wound repair: WB Saunders Company; 1984.

32. Reinke J, Sorg H. Wound repair and regeneration. European surgical research. 2012;49(1):35-43.

33. Kirsner RS, Eaglstein WH. The wound healing process. Dermatologic clinics. 1993;11(4):629-40.

34. Clark RA. Cutaneous tissue repair: basic biologic considerations. I. Journal of the American academy of Dermatology. 1985;13(5):701-25.

35. Rozman P, Bolta Z. Use of platelet growth factors in treating wounds and soft-tissue injuries. Acta Dermatovenerologica Alpina Panonica et Adriatica. 2007;16(4):156.

36. Gailit J, Clark RA. Wound repair in the context of extracellular matrix. Current opinion in cell biology. 1994;6(5):717-25.

37. Lang NP, Lindhe J. Clinical periodontology and implant dentistry, 2 Volume Set: John Wiley & Sons; 2015.

38. Kurt N. Akut ve kronik yara bakımı. Nobel Tıp Kitabevleri, İstanbul S. 2003:34-5.

39. Theoret CL. Update on wound repair. Clinical Techniques in Equine Practice. 2004;3(2):110-22.

40. LaVan FB, Hunt TK. Oxygen and wound healing. Clinics in plastic surgery. 1990;17(3):463-72.

41. Knighton DR, Hunt TK, Scheuenstuhl H, Halliday BJ, Werb Z, Banda MJ. Oxygen tension regulates the expression of angiogenesis factor by macrophages. Science. 1983;221(4617):1283-5.

42. Huggins B. Trauma physiology. The Nursing clinics of North America. 1990;25(1):1-10.

43. George Broughton I, Janis JE, Attinger CE. The basic science of wound healing. Plastic and reconstructive surgery. 2006;117(7S):12S-34S.

44. Jimenez PA, Rampy MA. Keratinocyte growth factor-2 accelerates wound healing in incisional wounds. Journal of Surgical Research. 1999;81(2):238-42.

45. Wathoni N, Rusdiana T, Hasanah AN, Muhtadi A, Pratiwi ED, Ripa tM, et al. Sacran Hydrogel Film Containing Keratinocyte Growth Factor Accelerates Wound Healing by Stimulating Fibroblast Migration and Re-epithelization. Chemical and Pharmaceutical Bulletin. 2019;67(8):849-54.

46. Li J, Chen J, Kirsner R. Pathophysiology of acute wound healing. Clinics in dermatology. 2007;25(1):9-18.

47. Hac R, Niedner R, Vanscheidt W. „Westerhof, W. Wound healing and Wound Management. Heidelberg: Springer-Verlag; 1994.

48. Kumar V, Abbas AK, Aster JC. Robbins temel patoloji: Nobel Tıp Kitabevleri; 2014.

49. Kumar V, Abbas AK, Fausto N, Aster JC. Robbins and Cotran pathologic basis of disease, professional edition e-book: elsevier health sciences; 2014.

50. Smeltzer SC, Bare BG, Hinkle J, Cheever K, Townsend MC, Gould B. Brunner and Suddarth's textbook of medicalsurgical nursing 10th edition: Philadelphia: Lipincott Williams & Wilkins; 2008.

51. Lindhe J, Lang NP, Karring T. Clinical periodontology and implant dentistry: Blackwell Munksgaard Copenhagen; 2003.

52. Ramfjord S, Engler W, Hiniker J. A Radioautographic Study of Healing Following Simple Gingivectomy. II The Connective Tissue. 1966.

53. Watanabe Y, Suzuki S, editors. An Experimental Study On Capillary Vascularization In Periodontal Tissue Following Gingivectomy Or Flap Operation. Journal Of Dental Research; 1963: Amer Assoc Dental Research 1619 Duke St, Alexandria, VA 22314.

54. Engler W, Ramfjord S, Hiniker J. Healing following simple gingivectomy. A tritiated thymidine radioautographic study. I. Epithelialization. 1966.

55. Innes P. An electron microscopic study of the regeneration of gingival epithelium following gingivectomy in the dog. Journal of periodontal research. 1970;5(3):196-204.

56. Stahl S, Witkin G, Cantor M, Brown R. Gingival healing II. Clinical and histologic repair sequences following gingivectomy. The Journal of Periodontology. 1968;39(2):109-18.

57. Laser CA. Lasers in Major Oral and Maxillofacial Surgery. Principles and Practice of Laser Dentistry-E-Book. 2010:243.

58. Baxter G. Therapeutic Lasers. Theory and Practice, 253 p., Churchill Livingstone, Edinburg, London, Madrid, Melbourn. N. Y, Tokio. 1994;2.

59. Coluzzi DJ. Fundamentals of dental lasers: science and instruments. Dental Clinics of North America. 2004;48(4):751-70, v.

60. Özcan A, Sevimay M. Diş Hekimliğinde Lazer. Turkiye Klinikleri Dishekimligi Bilimleri Dergisi. 2016;22(2).

61. Schawlow AL, Townes CH. Infrared and optical masers. Physical Review. 1958;112(6):1940.

62. Maiman TH. Stimulated optical radiation in ruby. nature. 1960;187(4736):493-4.

63. Snitzer E. Optical maser action of Nd+ 3 in a barium crown glass. Physical Review Letters. 1961;7(12):444.

64. Goldman L, Hornby P, Meyer R, Goldman B. Impact of the laser on dental caries. Nature. 1964;203(4943):417-.

65. Stern RH, Sognnaes RF. Laser inhibition of dental caries suggested by first tests in vivo. The Journal of the American Dental Association. 1972;85(5):1087-90.

66. Frame J. Carbon dioxide laser surgery for benign oral lesions. British dental journal. 1985;158(4):125-8.

67. Pecaro BC, Garehime WJ. The CO2 laser in oral and maxillofacial surgery. Journal of oral and maxillofacial surgery. 1983;41(11):725-8.

68. Pick RM, Pecaro BC, Silberman CJ. The laser gingivectomy: The use of the CO2 laser for the removal of phenytoin hyperplasia. Journal of periodontology. 1985;56(8):492-6.

69. Myers T, Myers W, Stone R. First soft tissue study utilizing a pulsed Nd: YAG dental laser. Northwest dentistry. 1989;68(2):14.

70. Coluzzi DJ. Fundamentals of lasers in dentistry: Basic science, tissue interaction, and instrumentation. . J Laser Dent 2008(16):4-10.

71. Convissar R. Principles and Practice of Laser Dentistry. New York: Mosby Elsevier; 2011.

72. Blayden J, Mott A. Soft-tissue lasers in dental hygiene: John Wiley & Sons; 2013.

73. Bohr N. The theory of spectra and atomic constitution: three essays: Cambridge University Press; 2011.

74. Parker S. Introduction, history of lasers and laser light production. British dental journal. 2007;202(1):21-31.

75. Einstein A. Zur quantentheorie der strahlung. Phys Z. 1917;18:124.

76. Brugnera A, dos Santos A, Bologna E, Ladalardo T. Atlas of laser therapy applied to clinical dentistry. Quintessence Editoria LTDA, São Paulo. 2006.

77. Özbayrak S. Laser Prensipleri Biyolojik Etkileri ve Dişhekimliğinde Kullanımı. İstanbul: ESC ve Sharplan Lazerleri Türkiye Temsilciliği Ortadoğu AŞ Bilimsel Yayın Serisİ. 1999.

78. Allemann IB, Kaufman J. Laser principles. Basics in Dermatological Laser Applications. 42: Karger Publishers; 2011. p. 7-23.

79. Andersen K. Laser technology—a surgical tool of the past, present, and future. AORN journal. 2003;78(5):794-807.

80. Coluzzi D, editor Lasers in dentistry: From fundamentals to clinical procedures. American Dental Association Seminar seriers; 2009.

81. Merberg GN. Current status of infrared fiber optics for medical laser power delivery. Lasers in surgery and medicine. 1993;13(5):572-6.

82. Inberg A, Oksman M, Ben-David M, Croitoru N. Hollow waveguide for mid and thermal infrared radiation. Journal of clinical laser medicine & surgery. 1998;16(2):127-33.

83. Konorov SO, Mitrokhin VP, Fedotov AB, Sidorov-Biryukov DA, Beloglazov VI, Skibina NB, et al. Hollow-core photonic-crystal fibres for laser dentistry. Physics in Medicine & Biology. 2004;49(7):1359.

84. Yang Y, Chaney CA, Fried NM. Erbium: YAG laser lithotripsy using hybrid germanium/silica optical fibers. Journal of endourology. 2004;18(9):830-5.

85. Convissar RA. Princípios e práticas do laser na odontologia: Elsevier Brasil; 2011.

86. Özyurt A. Düşük Enerji Seviyeli Lazer Terapisi ve Mecsina Adlı Hemostatik Ajan Kullanılarak Sert Doku İyileşmesinin Histolojik Ve Morfolojik Değerlendirilmesi [Doktora]. Ankara: Gazi Üniversitesi Diş Hekimliği Fakültesi; 2014.

87. Coluzzi DJ. An overview of laser wavelengths used in dentistry. Dental Clinics of North America. 2000;44(4):753-65.

88. J CD, Robert C. Principles and Practice of Laser Dentistry. In: Dolan J LB, editor. Laser Fundementals. 1. New York: Elsevier Health Sciences; 2010. p. 12-25.

89. Aoki A, Sasaki KM, Watanabe H, Ishikawa I. Lasers in nonsurgical periodontal therapy. Periodontology 2000. 2004;36(1):59-97.

90. Dederich DN, Bushick RD. Lasers in dentistry: separating science from hype. The Journal of the American Dental Association. 2004;135(2):204-12.

91. Kurtuluş B. Distraksiyon Osteogenezinde Er:YAG Lazer Osteotomisinin Ve Düşük Düzeyli Lazer Tedavisinin Yeni Kemik Oluşumu Üzerindeki Etkilerinin Histopatolojik Olarak İncelenmesi [Doktora]. İstanbul İstanbul Üniversitesi Diş Hekimliği Fakültesi; 2010.

92. Niemz MH. Laser- Tissue Interactions. 3th Edition ed. Leipzig, Germany: Springer; 2004.

93. Tuner J. Low-Level Laser Therapy in Dentistry. 2004;48:1061-76.

94. Miserendino L, Neiburger E, Pick R. Current status of lasers in dentistry. Illinois dental journal. 1987;56(4):254.

95. Wainwright M, Crossley KB. Methylene blue-a therapeutic dye for all seasons? Journal of chemotherapy. 2002;14(5):431-43.

96. Yu W, Naim JO, Lanzafame RJ. The effect of laser irradiation on the release of bFGF from 3T3 fibroblasts. Photochemistry and photobiology. 1994;59(2):167-70.

97. Ohbayashi E, Matsushima K, Hosoya S, Abiko Y, Yamazaki M. Stimulatory effect of laser irradiation on calcified nodule formation in human dental pulp fibroblasts. Journal of endodontics. 1999;25(1):30-3.

98. Önal B. Diş sert dokularında laser kullanımı. Diş Hekim Klin Derg. 1993;2:61-4.

99. Görüş Z, Meşe A, Çetindağ MT, Evran OE. Dişhekimliğinde Kullanılan Er: YAG Lazerler. Ege Üniversitesi Diş Hekimliği Fakültesi Dergisi. 2018;39(1):1-7.

100. Walsh L. The current status of laser applications in dentistry. Australian dental journal. 2003;48(3):146-55.

101. Beer F. Laser-Atlas Surgery In: Mortiz A, editor. Oral Laser Aplication. Berlin: Quintessens Verlags-GmbH, ; 2006. p. 449-501.

102. Cobb CM. Lasers in periodontics: a review of the literature. Journal of periodontology. 2006;77(4):545-64.

103. Mavrogiannis M, Thomason J, Seymour R. Lasers in periodontology. Dental update. 2004;31(9):535-47.

104. Jerjes W, Hamdoon Z, Hopper C. CO2 lasers in the management of potentially malignant and malignant oral disorders. Head & neck oncology. 2012;4(1):17.

105. Deppe H, Mücke T, Hohlweg-Majert B, Hauck W, Wagenpfeil S, Hölzle F. Different CO 2 laser vaporization protocols for the therapy of oral precancerous lesions and precancerous conditions: a 10-year follow-up. Lasers in medical science. 2012;27(1):59-63.

106. Shariati S, Pogrel MA, Marshall Jr GW, White JM. Structural changes in dentin induced by high energy, continuous wave carbon dioxide laser. Lasers in surgery and medicine. 1993;13(5):543-7.

107. Convissar RA. The biologic rationale for the use of lasers in dentistry. Dental Clinics. 2004;48(4):771-94.

108. Neill M, Mellonig J. Clinical efficacy of the Nd: YAG laser for combination periodontitis therapy. Practical periodontics and aesthetic dentistry: PPAD. 1997;9(6 Suppl):1.

109. Raffetto N, Gutierrez T. Soft tissue therapy with lasers. RDH. 1999;19(8):38.

110. Magid KS, Strauss RA. Laser use for esthetic soft tissue modification. Dental Clinics of North America. 2007;51(2):525-45.

111. Nahen K, Vogel A. Plume dynamics and shielding by the ablation plume during Er: YAG laser ablation. Journal of Biomedical Optics. 2002;7(2):165-79.

112. Powell G, Ellis R, Blankenau R, Schouten J. Evaluation of argon laser and conventional light-cured composites. Journal of clinical laser medicine & surgery. 1995;13(5):315-7.

113. Finkbeiner RL. The results of 1328 periodontal pockets treated with the argon laser: Selective pocket thermolysis. Journal of clinical laser medicine & surgery. 1995;13(4):273-81.

114. Kutsch VK. Dental caries illumination with the argon laser. Journal of clinical laser medicine & surgery. 1993;11(6):323-7.

115. Kautzky M, Susani M, Steurer M, Schenk P. Soft-tissue effects of the holmium: YAG laser: An ultrastructural study on oral mucosa. Lasers in Surgery and Medicine: The Official Journal of the American Society for Laser Medicine and Surgery. 1997;20(3):265-71.

116. Strauss RA, Fallon SD. Lasers in contemporary oral and maxillofacial surgery. Dental Clinics. 2004;48(4):861-88.

117. Lobo TM, Pol DG. Evaluation of the use of a 940 nm diode laser as an adjunct in flap surgery for treatment of chronic periodontitis. Journal of Indian Society of Periodontology. 2015;19(1):43.

118. Goharkhay K, Moritz A, Wilder-Smith P, Schoop U, Kluger W, Jakolitsch S, et al. Effects on oral soft tissue produced by a diode laser in vitro. Lasers in Surgery and Medicine: The Official Journal of the American Society for Laser Medicine and Surgery. 1999;25(5):401-6.

119. Cercadillo Ibarguren I, España Tost AJ, Arnabat Domínguez J, Valmaseda Castellón E, Berini Aytés L, Gay Escoda C. Histologic evaluation of thermal damage produced on soft tissues by CO2, Er, Cr: YSGG and diode lasers. 2010.

120. Seoane J, González-Mosquera A, García-Martín J-M, García-Caballero L, Seoane-Romero J-M, Varela-Centelles P. Pseudoepitheliomatous hyperplasia after diode laser oral surgery. An experimental study. Medicina oral, patologia oral y cirugia bucal. 2015;20(5):e554.

121. Azarbayjani Z, Kashi TSJ, Erfan Y, Chiniforush N, Rakhshan V. Efficacy of diode laser irradiation during dental bleaching in preventing enamel damage caused by bleaching. Dental research journal. 2018;15(5):320.

122. Birang E, Ardekani MRT, Rajabzadeh M, Sarmadi G, Birang R, Gutknecht N. Evaluation of effectiveness of photodynamic therapy with low-level diode laser in nonsurgical treatment of peri-implantitis. Journal of lasers in medical sciences. 2017;8(3):136.

123. Kıvanc B, Arısu H, Sağlam B, Akça G, Gürel M, Görgül G. Evaluation of antimicrobial and thermal effects of diode laser on root canal dentin. Nigerian journal of clinical practice. 2017;20(12):1527-30.

124. Mettraux GR, Sculean A, Bürgin WB, Salvi GE. Two-year clinical outcomes following non-surgical mechanical therapy of peri-implantitis with adjunctive diode laser application. Clinical oral implants research. 2016;27(7):845-9.

125. Nguyen NT, Byarlay MR, Reinhardt RA, Marx DB, Meinberg TA, Kaldahl WB. Adjunctive non-surgical therapy of inflamed periodontal pockets during maintenance therapy using diode laser: a randomized clinical trial. Journal of periodontology. 2015;86(10):1133-40.

126. Tano E, Otsuki M, Kato J, Sadr A, Ikeda M, Tagami J. Effects of 405 nm diode laser on titanium oxide bleaching activation. Photomedicine and laser surgery. 2012;30(11):648-54.

127. Uslu MÖ, Eltas A, Marakoğlu İ, Dündar S, Şahin K, Özercan IH. Effects of diode laser application on inflammation and mpo in periodontal tissues in a rat model. Journal of Applied Oral Science. 2018;26.

128. Gupta G. Management of gingival hyperpigmentation by semiconductor diode laser. Journal of cutaneous and aesthetic surgery. 2011;4(3):208.

129. Lione R, Pavoni C, Noviello A, Clementini M, Danesi C, Cozza P. Conventional versus laser gingivectomy in the management of gingival enlargement during orthodontic treatment: a randomized controlled trial. European Journal of Orthodontics. 2020;42(1):78-85.

130. Pirnat S. Versatility of an 810 nm diode laser in dentistry: an overview. J Laser Health Acad. 2007;4(2):1-9.

131. Dörtbudak O, Haas R, Bernhart T, Mailath-Pokorny G. Lethal photosensitization for decontamination of implant surfaces in the treatment of peri-implantitis. Clinical oral implants research. 2001;12(2):104-8.

132. Romanos GE, Everts H, Nentwig GH. Effects of diode and Nd: YAG laser irradiation on titanium discs: a scanning electron microscope examination. Journal of periodontology. 2000;71(5):810-5.

133. Coluzzi DJ. Lasers and soft tissue curettage: an update. Compendium of continuing education in dentistry (Jamesburg, NJ: 1995). 2002;23(11A):1104.

134. Moritz A, Gutknecht N, Doertbudak O, Goharkhay K, Schoop U, Schauer P, et al. Bacterial reduction in periodontal pockets through irradiation with a diode laser: a pilot study. Journal of clinical laser medicine & surgery. 1997;15(1):33-7.

135. Chung H, Dai T, Sharma SK, Huang Y-Y, Carroll JD, Hamblin MR. The nuts and bolts of low-level laser (light) therapy. Annals of biomedical engineering. 2012;40(2):516-33.

136. Mester E, Szende B, Tota J. Effect of laser on hair growth of mice. Kiserl Orvostud. 1967;19(7):628.

137. Mester E, Spiry T, Szende B, Tota JG. Effect of laser rays on wound healing. The American Journal of Surgery. 1971;122(4):532-5.

138. Mester E, Szende B, Spiry T, Scher A. Stimulation of wound healing by laser rays. Acta chirurgica academiae scientiarum hungaricae. 1972;13(3):315.

139. Mester E, Nagylucskay S, Döklen A, Tisza S. Laser stimulation of wound healing. Acta chirurgica Academiae Scientiarum Hungaricae. 1976;17(1):49-55.

140. Sun G., Tuner J., . Low-level laser therapy in dentistry. Dent Clin North Am 2004;48:1061-76.

141. Tuner J, Hode L. The laser therapy handbook. Tallinn: Prima Books AB. 2004.

142. Mester E, Mester AF, Mester A. The biomedical effects of laser application. Lasers in surgery and medicine. 1985;5(1):31-9.

143. De Nguyen T, Turcotte J. Lasers in dentistry and in oral and maxillofacial surgery. Journal (Canadian Dental Association). 1994;60(3):227.

144. Huang Y-Y, Chen AC-H, Carroll JD, Hamblin MR. Biphasic dose response in low level light therapy. Dose-response. 2009;7(4):dose-response. 09-027. Hamblin.

145. Mognato M, Squizzato F, Facchin F, Zaghetto L, Corti L. Cell growth modulation of human cells irradiated in vitro with low-level laser therapy. Photomedicine and Laser Therapy. 2004;22(6):523-6.

146. Karu TI, Kolyakov S. Exact action spectra for cellular responses relevant to phototherapy. Photomedicine and Laser Therapy. 2005;23(4):355-61.

147. Capaldi RA, Malatesta F, Darley-Usmar V. Structure of cytochrome c oxidase. Biochimica et Biophysica Acta (BBA)-Reviews on Bioenergetics. 1983;726(2):135-48.

148. Aukhil I. Biology of wound healing. Periodontology 2000. 2000;22(1):44-50.

149. Karu T, Pyatibrat L, Kalendo G. Irradiation with He-Ne laser increases ATP level in cells cultivated in vitro. Journal of Photochemistry and Photobiology-Biology Section. 1995;27(3):219-24.

150. Pastore D, Greco M, Petragallo V, Passarella S. Increase in<--H+/e-ratio of the cytochrome c oxidase reaction in mitochondria irradiated with helium-neon laser. Biochemistry and molecular biology international. 1994;34(4):817-26.

151. Gao X, Xing D. Molecular mechanisms of cell proliferation induced by low power laser irradiation. Journal of biomedical science. 2009;16(1):4.

152. Honmura A, Yanase M, Obata J, Haruki E. Therapeutic effect of Ga-Al-As diode laser irradiation on experimentally induced inflammation in rats. Lasers in surgery and medicine. 1992;12(4):441-9.

153. Arany PR, Nayak RS, Hallikerimath S, Limaye AM, Kale AD, Kondaiah P. Activation of latent TGF-β1 by low-power laser in vitro correlates with increased TGF-β1 levels in laser-enhanced oral wound healing. Wound repair and regeneration. 2007;15(6):866-74.

154. Byrnes KR, Barna L, Chenault VM, Waynant RW, Ilev IK, Longo L, et al. Photobiomodulation improves cutaneous wound healing in an animal model of type II diabetes. Photomedicine and Laser Therapy. 2004;22(4):281-90.

155. Carroll JD, Milward MR, Cooper PR, Hadis M, Palin WM. Developments in low level light therapy (LLLT) for dentistry. Dental Materials. 2014;30(5):465-75.

156. Lins R, Dantas EM, Lucena K, Catão M, Granville-Garcia AF, Carvalho Neto L. Biostimulation effects of low-power laser in the repair process. An Bras Dermatol. 2010;85(6):849-55.

157. Walsh L. The current status of low level laser therapy in dentistry, Part 1. Soft tissue applications. Australian dental journal. 1997;42(4):247-54.

158. Kreisler M, Christoffers AB, Willershausen B, d'Hoedt B. Effect of low-level GaAlAs laser irradiation on the proliferation rate of human periodontal ligament fibroblasts: an in vitro study. Journal of clinical periodontology. 2003;30(4):353-8.

159. Karu TI. Effects of visible radiation on cultured cells. Photochemistry and photobiology. 1990;52(6):1089-98.

160. Vidinský B, Gal P, Toporcer T, Balogacova M, Hutnanova Z, Kilik R, et al. Effect of laser irradiation of diode laser on healing of surgical wounds in rats. Rozhledy v Chirurgii: Mesicnik Ceskoslovenske Chirurgicke Spolecnosti. 2005;84(8):417-21.

161. Damante CA, De Micheli G, Miyagi SPH, Feist IS, Marques MM. Effect of laser phototherapy on the release of fibroblast growth factors by human gingival fibroblasts. Lasers in medical science. 2009;24(6):885.

162. Ozcelik O, Cenk Haytac M, Kunin A, Seydaoglu G. Improved wound healing by low-level laser irradiation after gingivectomy operations: a controlled clinical pilot study. Journal of clinical periodontology. 2008;35(3):250-4.

163. Löe H, Silness J. Periodontal disease in pregnancy I. Prevalence and severity. Acta odontologica scandinavica. 1963;21(6):533-51.

164. Silness J, Löe H. Periodontal disease in pregnancy: Iii. Response to local treatment. Acta odontologica scandinavica. 1966;24(6):747-59.

165. Beltrán-Aguilar ED, Eke PI, Thornton-Evans G, Petersen PE. Recording and surveillance systems for periodontal diseases. Periodontology 2000. 2012;60(1):40-53.

166. Waite I. The present status of the gingivectomy procedure. Journal of clinical periodontology. 1975;2(4):241-9.

167. Shankar BS, Ramadevi T, Neetha M, Reddy PSK, Saritha G, Reddy JM. Chronic inflammatory gingival overgrowths: laser gingivectomy & gingivoplasty. Journal of international oral health: JIOH. 2013;5(1):83.

168. Lange D, Bernimoulin JP. Exfoliative cytological studies in evaluation of free gingival graft healing. Journal of clinical periodontology. 1974;1(2):89-96.

169. Carranza FA. Glickman's clinical periodontology: prevention, diagnosis and treatment of periodontal disease in the practice of general dentistry. . Philadelphia: Saunders; 1978.

170. Cohen IK, Die-gelmann RF, Lindblad WJ, Hugo NE. Wound healing: biochemical and clinical aspects. Plastic and Reconstructive Surgery. 1992;90(5):926.

171. Thomas GW, Rael LT, Bar-Or R, Shimonkevitz R, Mains CW, Slone DS, et al. Mechanisms of delayed wound healing by commonly used antiseptics. Journal of Trauma and Acute Care Surgery. 2009;66(1):82-91.

172. Huth KC, Jakob FM, Saugel B, Cappello C, Paschos E, Hollweck R, et al. Effect of ozone on oral cells compared with established antimicrobials. European journal of oral sciences. 2006;114(5):435-40.

173. Karu T. Photobiology of low-power laser effects. Health phys. 1989;56(5):691-704.

174. Smith KC. The photobiological basis of low level laser radiation therapy. Laser Therapy. 1991;3(1):19-24.

175. Harris DM. Editorial comment biomolecular mechanisms of laser biostimulation. Journal of clinical laser medicine & surgery. 1991;9(4):277-80.

176. Cambier DC, Vanderstraeten GG, Mussen MJ, van der Spank JT. Low-power laser and healing of burns: a preliminary assay. Plastic and reconstructive surgery. 1996;97(3):555-8; discussion 9.

177. Stadler I, Lanzafame RJ, Evans R, Narayan V, Dailey B, Buehner N, et al. 830-nm irradiation increases the wound tensile strength in a diabetic murine model. Lasers in Surgery and Medicine: The Official Journal of the American Society for Laser Medicine and Surgery. 2001;28(3):220-6.

178. Kana JS, Hutschenreiter G. Effect of low—power density laser radiation on healing of open skin wounds in rats. Archives of Surgery. 1981;116(3):293-6.

179. Yu W, Naim JO, Lanzafame RJ. Effects of photostimulation on wound healing in diabetic mice. Lasers in Surgery and Medicine: The Official Journal of the American Society for Laser Medicine and Surgery. 1997;20(1):56-63.

180. Amorim JCF. Gingival healing after gingivectomy procedure and low intensity laser irradiation. A clinical and biometrical study in anima nobile. 2001.

181. Fernando S, Hill C, Walker R. A randomised double blind comparative study of low level laser therapy following surgical extraction of lower third molar teeth. British Journal of Oral and Maxillofacial Surgery. 1993;31(3):170-2.

182. Walker MD, Rumpf S, Baxter GD, Hirst DG, Lowe AS. Effect of low-intensity laser irradiation (660 nm) on a radiation-impaired wound-healing model in murine skin. Lasers in Surgery and Medicine: The Official Journal of the American Society for Laser Medicine and Surgery. 2000;26(1):41-7.

183. Damante CA, Greghi SLA, Sant'Ana ACP, Passanezi E. Clinical evaluation of the effects of low-intensity laser (GaAlAs) on wound healing after gingivoplasty in humans. Journal of Applied Oral Science. 2004;12(2):133-6.

184. Fernandes-Dias SB, de Marco AC, Santamaria Jr M, Kerbauy WD, Jardini MA, Santamaria MP. Connective tissue graft associated or not with low laser therapy to treat gingival recession: randomized clinical trial. Journal of clinical periodontology. 2015;42(1):54-61.

185. Carrillo J, Calatayud J, Manso F, Barberia E, Martinez J, Donado M. A randomized double-blind clinical trial on the effectiveness of helium-neon laser in the prevention of pain, swelling and trismus after removal of impacted third molars. International dental journal. 1990;40(1):31-6.

186. Rydén H, Persson L, Preber H, Bergström J. Effect of low level energy laser irradiation on gingival inflammation. Swedish dental journal. 1994;18(1-2):35-41.

187. Lingamaneni S, Mandadi LR, Pathakota KR. Assessment of healing following low-level laser irradiation after gingivectomy operations using a novel soft tissue healing index: A randomized, double-blind, split-mouth clinical pilot study. Journal of Indian Society of Periodontology. 2019;23(1):53.

188. Chawla K, Lamba AK, Tandon S, Faraz F, Gaba V. Effect of low-level laser therapy on wound healing after depigmentation procedure: A clinical study. Journal of Indian Society of Periodontology. 2016;20(2):184.

189. Apatzidou DA, Kinane DF. Nonsurgical mechanical treatment strategies for periodontal disease. Dental Clinics. 2010;54(1):1-12.

190. Zijnge V, Meijer HF, Lie MA, Tromp JA, Degener JE, Harmsen HJ, et al. The recolonization hypothesis in a full-mouth or multiple-session treatment protocol: a blinded, randomized clinical trial. Journal of clinical periodontology. 2010;37(6):518-25.

191. Van der Weijden G, Timmerman M. A systematic review on the clinical efficacy of subgingival debridement in the treatment of chronic periodontitis. Journal of clinical periodontology. 2002;29:55-71.

192. Chesterman J, Beaumont J, Kellett M, Durey K. Gingival overgrowth: Part 2: management strategies. British dental journal. 2017;222(3):159-65.

193. Lang NP, Joss A, Orsanic T, Gusberti FA, Siegrist BE. Bleeding on probing. A predictor for the progression of periodontal disease? Journal of clinical periodontology. 1986;13(6):590-6.

194. Aimetti M, Romano F, Debernardi C. Effectiveness of periodontal therapy on the severity of cyclosporin A-induced gingival overgrowth. Journal of clinical periodontology. 2005;32(8):846-50.

195. Kantarci A, Cebeci I, Tuncer Ö, Çarin M, Firatli E. Clinical effects of periodontal therapy on the severity of cyclosporin A-induced gingival hyperplasia. Journal of periodontology. 1999;70(6):587-93.

196. Pilloni A, Camargo PM, Carere M, Carranza Jr FA. Surgical treatment of cyclosporine A-and nifedipine-induced gingival enlargement: gingivectomy versus periodontal flap. Journal of periodontology. 1998;69(7):791-7.

197. Aykol G, Baser U, Maden I, Kazak Z, Onan U, Tanrikulu-Kucuk S, et al. The effect of low-level laser therapy as an adjunct to non-surgical periodontal treatment. Journal of periodontology. 2011;82(3):481-8.

198. Qadri T, Miranda L, Tuner J, Gustafsson A. The short-term effects of low-level lasers as adjunct therapy in the treatment of periodontal inflammation. Journal of clinical periodontology. 2005;32(7):714-9.

199. Smaïl-Faugeron V, Fron-Chabouis H, Courson F, Durieux P. Comparison of intervention effects in split-mouth and parallel-arm randomized controlled trials: a meta-epidemiological study. BMC medical research methodology. 2014;14(1):1-10.

200. Burzlaff J, Bohrer P, Paiva R, Visioli F, Sant'Ana Filho M, Da Silva V, et al. Exposure to alcohol or tobacco affects the pattern of maturation in oral mucosal cells: a cytohistological study. Cytopathology. 2007;18(6):367-75.

201. Kreisler M, Christoffers AB, Al-Haj H, Willershausen B, d'Hoedt B. Low level 809-nm diode laser-induced in vitro stimulation of the proliferation of human gingival fibroblasts. Lasers in Surgery and Medicine: The Official Journal of the American Society for Laser Medicine and Surgery. 2002;30(5):365-9.

202. Lai S, Zee K-Y, Lai MK, Corbet E. Clinical and radiographic investigation of the adjunctive effects of a low-power He-Ne laser in the treatment of moderate to advanced periodontal disease: a pilot study. Photomedicine and laser surgery. 2009;27(2):287-93.

203. Hashmi JT, Huang YY, Osmani BZ, Sharma SK, Naeser MA, Hamblin MR. Role of low-level laser therapy in neurorehabilitation. Pm&r. 2010;2:S292-S305.

204. Kour M, Dwivedi A. A comparative randomized clinical trial to assess the effectiveness of the diode lasers in both contact and non-contact mode and 0.1% triamcinolone acetonide mouth paste in treatment of oral ulcers—an in vivo study. Lasers in Dental Science. 2020:1-10.

205. Uslu MÖ, Akgül S. Evaluation of the effects of photobiomodulation therapy and ozone applications after gingivectomy and gingivoplasty on postoperative pain and patients' oral health-related quality of life. Lasers in medical science. 2020;35:1637-47.

206. Illescas-Montes R, Melguizo-Rodríguez L, García-Martínez O, de Luna-Bertos E, Manzano-Moreno FJ, Ruiz C, et al. Human fibroblast gene expression modulation using 940 NM diode laser. Scientific reports. 2019;9(1):1-7.

207. Hakki SS, Bozkurt SB. Effects of different setting of diode laser on the mRNA expression of growth factors and type I collagen of human gingival fibroblasts. Lasers in medical science. 2012;27(2):325-31.

208. Kohale BR, Agrawal AA, Raut CP. Effect of low-level laser therapy on wound healing and patients' response after scalpel gingivectomy: A randomized clinical split-mouth study. Journal of Indian Society of Periodontology. 2018;22(5):419.

209. Fırat ET, Da A, Günay A, Kanay BE, Ketani Ş, Ketani MA. Histological examination of the effects of low-level laser therapy on healing of gingiva after gingivectomy in rats. Biotechnology & Biotechnological Equipment. 2013;27(5):4137-40.

210. Saygun I, Karacay S, Serdar M, Ural AU, Sencimen M, Kurtis B. Effects of laser irradiation on the release of basic fibroblast growth factor (bFGF), insulin like growth factor-1 (IGF-1), and receptor of IGF-1 (IGFBP3) from gingival fibroblasts. Lasers in medical science. 2008;23(2):211-5.

211. Medrado AR, Pugliese LS, Reis SRA, Andrade ZA. Influence of low level laser therapy on wound healing and its biological action upon myofibroblasts. Lasers in surgery and medicine. 2003;32(3):239-44.

212. Fung DT, Ng GY, Leung MC, Tay DK. Therapeutic low energy laser improves the mechanical strength of repairing medial collateral ligament. Lasers in surgery and medicine. 2002;31(2):91-6.

213. Sun G, Tunér J. Low-level laser therapy in dentistry. Dental Clinics of North America. 2004;48(4):1061-76, viii.

214. Romanos GE, Pelekanos S, Strub J-R. A comparative histological study of wound healing following Nd: YAG laser with different energy parameters and conventional surgical incision in rat skin. Journal of clinical laser medicine & surgery. 1995;13(1):11-6.

215. Wagner VP, Meurer L, Martins MAT, Danilevicz CK, Magnusson AS, Marques MM, et al. Influence of different energy densities of laser phototherapy on oral wound healing. Journal of biomedical optics. 2013;18(12):128002.

216. Damante CA, Greghi SL, Sant'Ana AC, Passanezi E, Taga R. Histomorphometric study of the healing of human oral mucosa after gingivoplasty and low-level laser therapy. Lasers in Surgery and Medicine: The Official Journal of the American Society for Laser Medicine and Surgery. 2004;35(5):377-84.

217. Papadelli A, Kyriakidou K, Kotsakis GA, Pepelassi E, Kallis A, Vrotsos IA, et al. Immunomodulatory effects of Nd: YAG (1064 nm) and diode laser (810 nm) wavelengths to LPS-challenged human gingival fibroblasts. Archives of Oral Biology. 2021;122:104982.

218. Feng J, Li X, Zhu S, Xie Y, Du J, Ge H, et al. Photobiomodulation with 808-nm diode laser enhances gingival wound healing by promoting migration of human gingival mesenchymal stem cells via ROS/JNK/NF-κB/MMP-1 pathway. Lasers in Medical Science. 2020;35:1831-9.

219. Dawood MS, Salman SD. Low level diode laser accelerates wound healing. Lasers in medical science. 2013;28(3):941-5.

220. Yildiz MS, Gunpinar S. Free gingival graft adjunct with low-level laser therapy: a randomized placebo-controlled parallel group study. Clinical oral investigations. 2019;23(4):1845-54.

221. Reddy SP, Koduganti RR, Panthula VR, Prasanna JS, Gireddy H, Dasari R, et al. Efficacy of low-level laser therapy, hyaluronic acid gel, and herbal gel as adjunctive tools in gingivectomy wound healing: a randomized comparative clinical and histological study. Cureus. 2019;11(12).

222. Santamaria MP, Fernandes-Dias SB, Araújo CF, Lucas da Silva Neves F, Mathias IF, Rebelato Bechara Andere NM, et al. 2-year assessment of tissue biostimulation with low-level laser on the outcomes of connective tissue graft in the treatment of single gingival recession: a randomized clinical trial. Journal of periodontology. 2017;88(4):320-8.

223. Huo X, Han N, Liu L. Effect of different treatments on recurrent aphthous stomatitis: laser versus medication. Lasers in Medical Science. 2020:1-6.

224. Tuner J. Hode. L. Laser therapy in dentistry and medicine. J Tuner PrimaBooks–2006–236 p. 2006.

225. Yu W. The effects of photo-irradiation on the secretion of TGF-a, PDGF and bFGF from fibroblasts in vitro. Lasers Surg Med (Suppl). 1994;6:8.

226. Anders J, Byrnes K, Barna L, Chenault V, Longo L, Miracco C, editors. FGF expression increases with low power laser irradiation during healing of cutaneous wounds in normal and diabetic psammomys obesus. Lasers in Surgery and Medicine; 2002.

# EKLER

**EK-1**

Bir araştırma projesine davet edilmektesiniz. Bu araştırmanın yürütülmesi, Edirne Klinik Araştırmalar Etik Kurulu'nun ..... tarih ve ..... sayılı kararı ile onaylanmıştır.

Araştırmaya katılmaya karar vermeden önce araştırmanın neden ve nasıl yapılacağını anlamanız çok önemlidir.

Araştırmaya katılım tamamen gönüllülük ilkesine bağlı olup katılmayı reddetmeniz herhangi bir cezaya ya da elde edilecek herhangi bir yararın kaybedilmesine kesinlikle yol açmayacaktır.

Aynı şekilde araştırmaya katılmayı kabul ettikten sonra da araştırmanın herhangi bir yerinde hiçbir neden göstermeksizin herhangi bir zarar ya da elde edilmesi beklenen bir yarar kaybına yol açmadan araştırmadan çekilebilirsiniz.

Araştırma kapsamında yapılan işlemlerin mali giderleri araştırmacılar ya da destekleyici (AÇIK AD.....) tarafından karşılanacak olup size ya da sosyal güvenlik kurumunuza hiçbir mali yük getirmeyecektir.

Aşağıdaki bilgileri dikkatlice okuyun ve araştırmaya katılmak isteyip istemediğinize karar vermek için lütfen biraz düşünün.

**Araştırmanın bilimsel adı:** Düşük Doz Diode Lazerin Gingivektomi/plasti Sonrası Yara İyileşmesi Üzerine Etkinliğinin Histopatolojik Olarak Değerlendirilmesi

**Araştırmanın anlaşılabilir basit adı:** Diş etindeki büyümelerin tedavisi amacıyla yapılan cerrahi işlem sonrası iyileşmeye lazerin etkisinin değerlendirilmesi

**Araştırmanın niteliği (klinik, laboratuvar, epidemiyolojik, tez çalışması vb.):** Tez çalışması

**Araştırmanın başlama tarihi ve öngörülen süresi:**30 Ekim 2019-1yıl(12ay)

**Araştırmaya katılması beklenen gönüllü sayısı:**28

**Araştırma sırasında uygulanacak olan invaziv yöntemler dahil olmak üzere gönüllüye uygulanacak yöntem, girişim ve tedavilerin tümü:**

**İşlem prosedürü şu şekildedir:** Daha önce yapılan başlangıç diş eti tedavileriniz sonrasında büyümüş/düzensiz dişetinizin cerrahi olarak düzeltilmesine karar verilmesi durumunda siz hastamıza çalışmamıza dahil olduğunuz gün ağız aynası ve periodontal sond (diş etinde ölçüm amaçlı kullanılan muayene aleti) ile ölçümler yapılacak ve ağız içi fotoğraflarınız alınacaktır.

**AĞIZ İÇİ OPERASYON:** Tedavi esnasında ağrı kontolünü sağlamak için ilgili bölgelere lokal anestezi uygulanacaktır. Anestezik sıvı enjektör ile enjekte edilerek ilgili bölge bir süreliğine hissizleştirilir. Etkisi 2-4 saat sonra ortadan kalkar. Kullandığımız lokal anestezilere karşı hastada nadir de olsa alerjik reaksiyonlar, kanama, geçici kas spazmları görülebilir. Bu gibi durumlarda yapılan tedavi durdurulur, acil müdahale uygulamaları yapılarak en yakın ve en yetkin sağlık kuruluşuna sevkiniz gerçekleştirilir.

Lokal anestezi sonrası büyümüş ve düzensiz dişetleriniz cerrahi olarak tedavi edilecek ve iyileşme süresini hızlandırmak, işlem sonrası konforu arttırmak amacıyla lazer uygulaması

yapılacaktır. Bu uygulama işlem sonrası, postop 1., 3. ve ,7. günlerde tekrarlanacaktır. İlgili bölgelerden örnek alınması steril bir fırça yardımıyla yapılacak ve kolay, ağrısız bir işlem olduğundan lokal anestezi gerektirmeyecektir. Uygulama esnasında herhangi bir rahatsızlık duymayacak ve işlemin herhangi bir riski olmadığı gibi bilime katkıda bulunmuş olacaksınız. İşlem sonrası ilgili bölgelerin periodontal pat (koruyucu pembe macun) ile kapatılarak, travmadan korunması sağlanacaktır. Ameliyat sonrası ağrı kesici, gargara reçete edilecek dikkat etmeniz gereken hususlar anlatılacaktır.( Cerrahi işlem sonrası 2 saat hiçbir şey yiyip içilmemelidir. Ameliyat sonrası ilk 24 saat içerisinde çok sıcak veya soğuk yiyecek ve içeceklerden uzak durmak gereklidir. Operasyona dahil edilen bölge ile çiğneme yapılmamalıdır. Yumuşak ve ılık yiyecekler uygundur. Asitli meyve suları, alkollü içecekler ve baharatlı yiyeceklerden uzak durulması gerekmektedir. Ameliyatı takip eden hafta boyunca sigara içilmemelidir. Ameliyat bölgesine konulan pat (koruyucu pembe macun) hareket ettirilmemelidir. Yerleştirilen pat küçük parçalar halinde kırılabilir. Büyük parçalar koparsa veya pat tamamen düşerse yenisinin koyulması için tekrar fakülteye geri gelinmelidir. Operasyon sonrası ilk 4-5 saat içerisinde cerrahi bölgesinden bir miktar sızıntı şeklinde kanama olabilir. Daha uzun süreli kanamalarda doktorunuzu aramanız gerekir. Ameliyat edilmeyen bölgeler fırçalanmalı ancak ameliyat bölgesi fırçalanmamalıdır.)

İşlem öncesi ve sonrası fotoğraflar alınacaktır. Bu fotoğraflar tedavinin bir parçası olarak ve yalnızca bilimsel yayınlarda kullanılmak üzere alınmaktadır. Sizin izniniz dışında reklam amaçlı veya yüzünüzü ifşa edecek şekilde kullanılması söz konusu değildir.

Kontrollerimiz 1ay sürecektir. Herhangi biz zamanda gelmek isterseniz hiçbir kısıtlama veya engelleme olmadan gelebileceğiniz, tedaviyi yapan hekimin telefonunu da istediğiniz zaman arayabileceğiniz konusunda bilgilendirileceksiniz. Tedavinizin sonuçları sizinle paylaşılacaktır.

Çalışmaya katılım tamamen isteğe bağlı olup, değerlendirme yapılan bireylerin istedikleri zaman kendi istekleri doğrultusunda çalışma dışında kalabilme hakkı vardır. Böyle bir karar Diş Hekimliği Fakültesi'nin hizmetlerinden yararlanmanızı etkilemeyecektir.

**Araştırmanın deneysel kısımları:** Toplanan sürüntü örnekleri steril aplikatör(temiz uygylama çubuğu) kullanılarak alınacak ve hemen ardından lam(dar,uzun,ince cam parçası) üzerine uygulanarak, içerisinde %10'luk formol(koruyucu sıvı) bulunan şale(cam muhafaza kabına) içerisine koyularak Trakya Üniversitesi Tıp Fakültesi Patoloji Anabilim Dalı'na ulaştırılacaktır

**Farklı uygulama ve girişimler için gönüllülerin araştırma gruplarına rastgele atanma olasılığı:** Yoktur

**Katılımcının araştırmaya dahil edilme nedeni:** Sistemik (genel sağlık) olarak sağlıklı olmanız ve dişetindeki büyümenin cerrahi olarak tedavi edilebilecek olması sebebi ile araştırmaya dahil edilebilmektesiniz.

**Araştırmadan doğrudan gönüllü için beklenen yarar:** Hastaya daha doğal bir görünüm elde etmesi ve kolaylıkla temizleyebileceği bir dişeti formu vermek için yapılan dişeti ameliyatı sonrası iyileşme süresinin hızlanması, hasta konforunun artmasıdır.

**Gönüllünün sorumlulukları:** Çalışma doktorunuzun talimatlarına uymaya, randevulara katılmaya ve yukarıda anlatılan çalışmayla ilgili tüm işlemlere uymaya istekli olmalısınız. Çalışma doktorunuzu ziyarete belirlenen günlerde gelmelisiniz ve bir sonraki ziyaretiniz de, ziyaretten ayrılmadan önce planlanmalıdır. Yine çalışmadan önce veya çalışma sırasında aldığınız başka herhangi bir tıbbi tedaviyi de çalışma doktoruna söylemeniz önemlidir.

**Gönüllünün (araştırma hamilelerde veya lohusalarda yapılacaksa ise embriyo, fetüs veya süt çocuklarının da) maruz kalabilecekleri riskler veya rahatsızlıklar:**

Gebelik döneminde ve lohusa iseniz çalışmaya katılamayacaksınız.

**Risklere karşı alınan önlemler:**

Gönüllünün uygulama sırasında karşılaşabileceği bir risk bulunmamaktadır. Her lazer sisteminin direkt göz ile teması istenmediği için uygulamalar boyunca size koruyucu gözlükler verilecektir. Lazerle biyostimülasyon işleminin rapor edilen herhangi bir yan etkisi bulunmamaktadır.

**Gönüllüye alternatif olarak uygulanabilecek olan diğer yöntemler ve bunların olası yarar ve zararları:**

Yara iyileşme süresinin kısaltılması için kullanılabilecek diğer yöntemler klorheksidin, sodyum hipoklorit, povidon iyodür, hidrojen peroksit vb. çeşitli kemoterapik ajanlardır. Bunların avantajları; enfeksiyon bölgesinde yüksek konsantrasyon, az tüketim, direnç gelişiminin azaltılması, yara bölgesine direkt ve kolay uygulama, hasta mobilizasyonu. Dezavantajları; zayıf doku penetrasyonu, lokal hipersensitivite, lokal cilt florasında değişim, doz ayarlamada güçlük, sık uygulama gereksinimi, kontaminasyon riski, geniş yaralarda sistemik etki.

Biyomateryaller-biyoaktif yara örtüleri(hyaluronik asit, kollajen, kitozan) normal yara iyileşim sürecinde ve yeni doku oluşumunda aktif rol oynamaktadırlar. Biyolojik olarak parçalanabilir olmaları, toksik olmamaları ve biyouygun olmaları açısından yara tedavisinde kullanılabilmektedirler.

**Araştırmaya bağlı olarak bir zarar oluştuğunda verilecek tazminat ve sağlanacak tedaviler:**

Operasyon sonrası yapılacak işleme bağlı hastanın karşılaşacağı bir zarar olmayacaktır.

**Gönüllülere yapılacak ulaşım, yemek gibi masraflara ilişkin ödemeler:**

Herhangi bir ödeme yapılmayacaktır.

**Gönüllünün araştırmaya katılımının sona erdirilmesini gerektirecek durumlar veya nedenler:**

Hamilelik başlangıcı, tedavi sürecinde çalışma sonuçlarını etkileyebilecek bir hastalığın teşhisinin konulması durumunda katılımınız sonlandırılacaktır.

**Araştırma sonunda gönüllülere bilgi verilecek mi?:**

Araştırmanın sonunda size bilgi verilecektir. Çalışmanın herhangi bir aşamasında da toplanan veriler hakkında bilgi alma hakkına sahipsiniz.

**Gönüllülerin araştırma hakkında, kendileri hakkında ya da araştırmayla ilgili herhangi bir beklenmedik olay hakkında daha fazla bilgi edinebilmesi için temasa geçebileceği kişi ve kendisine günün 24 saatinde erişebileceği telefon numarası/email:**

Münevver Yetişgin (05372907207)/my-dis@hotmail.com

**Gönüllülerden elde edilecek olan biyolojik materyallerin hangi amaçlarla kullanılacağı:**

Herhangi bir materyal başka bir yerde kullanılmayacaktır. Materyaller sadece bu uzmanlık tezinde kullanılacak ve örnekler Trakya Üniversitesi Tıp Fakültesi Patoloji Anabilim Dalı'na gönderilerek, tedavi sonrası yara iyileşme sürecindeki değişim değerlendirilecektir.

**Gönüllülerden elde edilecek biyolojik materyaller üzerinde genetik araştırma yapılabilmesi için onay:** Herhangi bir materyal genetik araştırma amaçlı kullanılmayacaktır.

"Düşük Doz Diode Lazerin Gingivektomi/plasti Sonrası Yara İyileşmesi Üzerine Etkinliğinin Histopatolojik Olarak Değerlendirilmesi" adlı araştırma kapsamında alınan biyolojik örneklerimin (kan, idrar, vb...);

☐ **Sadece yukarıda bahsi geçen araştırmada kullanılmasına izin veriyorum.**

☐ **İleride yapılması planlanan tüm araştırmalarda kullanılmasına izin veriyorum.**

☐ **Hiçbir koşulda kullanılmasına izin vermiyorum.**

Yukarıda açıkça tanımlanan çalışmanın ne amaçla, kimler tarafından ve nasıl gerçekleştirileceği anlayabileceğim bir ifade ile bana anlatıldı.

Bu araştırmadan elde edilen bilgilerin bana ve başka insanlara sağlayacağı yararlar bana anlatıldı.

Araştırma sırasında meydana gelebilecek riskler ve rahatsızlıklar bana anlayabileceğim bir dille anlatıldı.

Araştırma sırasında oluşabilecek zarar durumunda gerçekleştirilecek işlemler bana anlatıldı.

Araştırmanın yürütülmesi sırasında olası yan etkiler, riskler ve zararlar ve haklarım konusunda 24 saat bilgi alabileceğim bir yetkilinin adı ve telefonu bana verildi.

Araştırma kapsamındaki bütün muayene, tetkik ve testler ile tıbbi bakım hizmetleri için benden ya da bağlı bulunduğum sosyal güvenlik kuruluşundan hiçbir ücret istenmeyeceği bana anlatıldı.

Araştırmaya hiçbir baskı ve zorlama altında olmaksızın gönüllü olarak katılıyorum.

Araştırmaya katılmayı reddetme hakkına sahip olduğum bana bildirildi.

Sorumlu araştırmacı / hekime haber vermek kaydıyla, hiçbir gerekçe göstermeksizin istediğim anda bu çalışmadan çekilebileceğimin bilincindeyim.

Bu çalışmaya katılmayı reddetmem ya da sonradan çekilmem halinde hiçbir sorumluluk altına girmediğimi ve bu durumun şimdi ya da gelecekte gereksinim duyduğum tıbbi bakımı hiçbir biçimde etkilemeyeceğini biliyorum.

Çalışmanın yürütücüsü olan araştırmacı / hekim ya da destekleyen kuruluş, çalışma programının gereklerini yerine getirmedeki ihmalim nedeniyle, benim onayımı almadan beni çalışma kapsamından çıkarabileceğini biliyorum.

Edirne Klinik Araştırmalar Etik Kurulu'nun gerekli gördüğünde, gizliliğimin korunması ilkesine uygun olarak, araştırma konusuyla ilişkili orijinal tıbbi kayıtlarıma doğrudan erişimde bulunabileceğini biliyorum

İlgili yasal düzenlemeler gereğince kimliğimi ortaya çıkaracak kayıtların gizli tutulacağı, kamuoyuna açıklanmayacağı; araştırma sonuçlarının bilimsel toplantılarda sunulabileceği ya da yayınlanabileceği, ancak, bu tür durumlarda kimliğimin kesin olarak gizli tutulacağı bana açıklandı.

Araştırma konusuyla ilgili olarak, çalışmaya devam etme isteğimi etkileyebilecek yeni bilgiler elde edildiğinde bana ya da yasal temsilcime zamanında bilgilendirme yapılacağı bana açıklandı.

Yukarıda yer alan ve araştırmadan önce gönüllüye verilmesi gereken bilgileri gösteren Bilgilendirilmiş Gönüllü Olur Formu adlı metni kendi anadilimde okudum.

Aklıma gelen bütün soruları sorma olanağı tanındı ve sorularıma gereken cevaplar aldım.

Yukarıda konusu belirtilen araştırma ile ilgili yazılı ve sözlü açıklama aşağıda adı belirtilen araştırmacı tarafından yapıldı.

Bu koşullarla, söz konusu araştırmaya hiçbir baskı ve zorlama olmaksızın gönüllü olarak katılmayı kabul ediyorum.

- Gönüllünün; (El yazısı ile)

Adı- Soyadı:

İmzası:

Adresi (varsa telefon ve/veya faks numarası):

.....

.....

Tarih:

- Velayet ya da vesayet altında bulunanlar için; (El yazısı ile)

Veli ya da Vasinin Adı- Soyadı:

İmzası:

Tarih:

Adresi (varsa telefon ve/veya faks numarası):

.....

.....

Tarih:

- Açıklamaları yapan araştırmacının

Unvanı, Adı- Soyadı: (El yazısı ile)
Görev yaptığı bölüm:
İmzası:
Tarih:

**EK-2**

## TRAKYA ÜNİVERSİTESİ DİŞHEKİMLİĞİ FAKÜLTESİ PERİODONTOLOJİ ANABİLİM DALI HASTA MUAYENE FORMU

Adı-Soyadı:..... Tarih:.....
Yaşı:..... Cinsiyeti:.....
Öğrenim Durumu:..... Mesleği:.....
Adres ve Tel:.....
.....

**SİSTEMİKBULGULAR:**.....
.....

**DENTAL HİKAYE**
Esas şikayeti:.....
Diş hekimine gitme sıklığı:.....
En son diş hekimi ziyareti-nedeni:.....
Diş fırçalama sıklığı/yöntemi:.....
Diş ipi kullanma sıklığı:.....
Uygulanan operasyonlar, restoratif işlemler, periodontal tedaviler:.....
.....
Dişeti hastalığının varlığına ilişkin farkındalık: hayır:..... evet:.....
Dişeti hastalığı bulgusu:

- ☐ Ağız kokusu
- ☐ Dişetinde kanama
- ☐ Diş gıcırdatma
- ☐ Dişeti çekilmesi
- ☐ Dişlerde sallanma(mobilite)
- ☐ Çene eklemlerinde problem
- ☐ Termal uyaranlara karşı hassasiyet
- ☐ Dişeti büyümesi
- ☐ Dişler arasında gıda birikimi

**ALIŞKANLIKLAR:**

- ☐ Kahve-çay
- ☐ Gazlı içecek tüketimi
- ☐ Diş sıkma-gıcırdatma
- ☐ Alkol
- ☐ Aşırı tatlı tüketimi
- ☐ Kalem ısırma
- ☐ Sigara
- ☐ Tırnak yeme
- ☐ Diğer.....

**EKSTRAORAL MUAYENE:**(Baş boyun bölgesi, lenf nodları,TME,sinüs,vb.):.....
.....

**İNTRAORAL MUAYENE:** (Mukozalar, dil, orofaringeal bölge, ağız tabanı, yumuşak damak, vb.).....
Ağız kuruluğu: yok var/etken.....

**DENTAL MUAYENE:**
Ağızdaki mevcut diş sayısı:.....
Diş çekimi nedenleri: periodontal..... diğer:.....
Ortodontik – okluzal sorunlar: yok var.....
Abrazyon – atrizyon –erozyon(varlığı-etkeni): yok var (etken).....
Perküsyonda hassasiyet: yok var.....
Soğuk- sıcak hassasiyeti: yok var.....

**RADYOLOJİK MUAYENE:**

İnterproksimal kemik yüksekliği: normal..... azalmış.....
Kemik kaybının tipi- lokalizasyonu:.....
Periodontalligament genişliği: normal..... bozulmuş.....
Okluzal travma bulguları: yok..... var/bölgesi.....
Dentalimplant varlığı: yok..... var/bölgesi.....

Periodontalligament genişliği: normal…… bozulmuş……...
Okluzal travma bulguları: yok…… var/bölgesi……...
Dentalimplant varlığı: yok…… var/bölgesi……...

| | 7 | 6 | 5 | 4 | 3 | 2 | 1 | 1 | 2 | 3 | 4 | 5 | 6 | 7 |
|---|---|---|---|---|---|---|---|---|---|---|---|---|---|---|
| **SondlanabilirPeriodontal Cep Derinliği** | | | | | | | | | | | | | | |
| | | | | | | | | | | | | | | |
| | | | | | | | | | | | | | | |
| | | | | | | | | | | | | | | |
| **Gingival İndeks** | | | | | | | | | | | | | | |
| | | | | | | | | | | | | | | |
| | | | | | | | | | | | | | | |
| | | | | | | | | | | | | | | |
| **Plak İndeksi** | | | | | | | | | | | | | | |
| | | | | | | | | | | | | | | |
| | | | | | | | | | | | | | | |
| | | | | | | | | | | | | | | |
| **Sondlamada Kanama** | | | | | | | | | | | | | | |
| | | | | | | | | | | | | | | |